UNIVERSIDAD ESTATAL DE BOLÍVAR

Facultad de Ciencias Agropecuarias, Recursos Naturales y del Ambiente

Carrera de Medicina Veterinaria

Tema:

EVALUACIÓN DEL EFECTO ANTIMICROBIANO Y CICATRIZANTE EN HERIDAS POSTQUIRÚRGICAS CON LA APLICACIÓN DE NANOPARTÍCULAS DE PLATA AL 3%, EN CANINOS

Proyecto de Investigación previo a la obtención del título de Médico Veterinario otorgado por la Universidad Estatal de Bolívar a través de la Facultad de Ciencias Agropecuarias, Recursos Naturales y del Ambiente, Carrera de Medicina Veterinaria.

Autores

José Eliceo Guanin Maiquiza

Rosa Estefanya Urquizo Mazon

Tutor

Dr. Danilo Yánez Silva M.Sc.

Guaranda – Ecuador

2024

EVALUACIÓN DEL EFECTO ANTIMICROBIANO Y CICATRIZANTE EN HERIDAS POSTQUIRÚRGICAS CON LA APLICACIÓN DE NANOPARTÍCULAS DE PLATA AL 3%, EN CANINOS

REVISADO Y APROBADO POR:



Dr. Danilo Yánez Silva M.Sc.

TUTOR



MSc. MVZ. Cynthia Gabriela Ramos Grijalva. Esp

PAR LECTORA



Dr. Jorge Jagger Segura Ochoa. PhD.

PAR LECTOR

NOTARIA TERCERA
Msc. Ab. Henry Rojas Narváez
GUARANDA - ECUADOR

CERTIFICACIÓN DE AUTORÍA

Nosotros, Guanin Maiquiza Jose Eliceo, con CI: 180459854-6; Urquizo Mazon Rosa Estefanya, con CI: 060492053-8, declaro que el trabajo y los resultados presentados en este informe, no han sido previamente presentados para ningún grado o calificación profesional; y, que las referencias bibliográficas que se incluyen han sido consultadas y citadas con sus respectivos autores.

La Universidad Estatal de Bolívar, puede hacer uso de los derechos de publicación correspondientes a este trabajo, según lo establecido por la Ley de Propiedad Intelectual, su Reglamentación y la Normativa Institucional vigente.

Jose Eliceo Guanin Maiquiza
AUTOR
CI: 180459854-6

Rosa Estefanya Urquizo Mazon
AUTORA
CI: 060492053-8

Dr. Danilo Yánes Silva. MSc.
TUTOR
CI: 020116875-4

Notaría Tercera del Cantón Guaranda
Msc.Ab. Henry Rojas Narvaez
Notario

NOTARIA TERCERA
Msc. Ab. Henry Rojas Narvaez
GUARANDA - ECUADOR

No. ESCRITURA	20250201003P00017

DECLARACION JURAMENTADA
OTORGADA POR:
JOSE ELICEO GUANIN MAIQUIZA Y
ROSA ESTEFANYA URQUIZO MAZON
CUANTIA: INDETERMINADA
FACTURA: 001-002-000013964 DI: 2 COPIAS

En la ciudad de Guaranda, capital de la provincia Bolívar, República del Ecuador, hoy día siete de enero de dos mi veinticinco, **ante mi Abogado HENRY ROJAS NARVAEZ, Notario Público Tercero del Cantón Guaranda**, comparecen los señores JOSE ELICEO GUANIN MAIQUIZA, soltero, domiciliado en la ciudad de Ambato, provincia de Tungurahua y de paso por este lugar, con celular número 0961512176, correo electrónico jguanin@mailes.ueb.edu.ec; ROSA ESTEFANYA URQUIZO MAZON, soltera, domiciliada en la ciudad de Riobamba, provincia de Chimborazo y de paso por este lugar, con celular número 0981260431, correo electrónico rurquizo@mailes.ueb.edu.ec, por sus propios derechos. Los comparecientes son de nacionalidad ecuatoriana, mayores de edad, hábiles e idóneas para contratar y obligarse a quienes de conocerlos doy fe en virtud de haberme exhibido sus documentos de identificación y con su autorización se ha procedido a verificar la información en el Sistema Nacional de Identificación Ciudadana, bien instruidos por mí el Notario con el objeto y resultado de esta escritura pública a la que proceden libre y voluntariamente, advertidos de la gravedad del juramento y las penas de perjurio, me presentan su declaración Bajo Juramento que dicen: **Declaramos que el presente trabajo de titulación: EVALUACIÓN DEL EFECTO ANTIMICROBIANO Y CICATRIZANTE EN HERIDAS POSTQUIRÚRGICAS CON LA APLICACIÓN DE NANOPARTÍCULAS DE PLATA AL 3%, EN CANINOS. Previo la obtención del título de Médico Veterinario otorgado por la Universidad Estatal de Bolívar, a través de la Facultad de Ciencias Agropecuarias, Recursos Naturales y del Ambiente, carrera de Medicina Veterinaria,** es de nuestra autoría, este documento no ha sido previamente presentado por ningún grado de calificación profesional y que las referencias bibliográficas que se incluyen han sido consultadas por los autores. Es todo cuanto podemos declarar en honor a la verdad, la misma que la hacemos para los fines legales pertinentes. **HASTA AQUÍ LA DECLARACIÓN JURADA.** La misma que queda elevada a escritura pública con todo su valor legal. Para el otorgamiento de la presente escritura pública se observaron todos los preceptos legales del caso, leída que les fue a los comparecientes por mí el Notario en unidad de acto, aquellos se afirman y se ratifican de todo lo expuesto y firman conmigo en unidad de acto, quedando incorporado al protocolo de esta Notaria, la presente declaración, de todo lo cual doy fe. -

JOSE ELICEO GUANIN MAIQUIZA
C.C. 1804598546

ROSA ESTEFANYA URQUIZO MAZON
C.C. 0604920538

AB. HENRY ROJAS NARVAEZ
NOTARIO PUBLICO TERCERO DEL CANTON GUARANDA

NOTARIA TERCERA
Msc. Ab. Henry Rojas Narvaez
GUARANDA - ECUADOR

EVALUACIÓN DEL EFECTO ANTIMICROBIANO Y CICATRIZANTE EN HERIDAS POSTQUIRÚRGICAS CON LA APLICACIÓN DE NANOPARTICULAS DE PLATA AL 3%, EN CANINOS

INFORME DE ORIGINALIDAD

2%	2%	0%	1%
INDICE DE SIMILITUD	FUENTES DE INTERNET	PUBLICACIONES	TRABAJOS DEL ESTUDIANTE

FUENTES PRIMARIAS

1	dspace.ueb.edu.ec Fuente de Internet	1%
2	hdl.handle.net Fuente de Internet	1%

Excluir citas	Activo	Excluir coincidencias	< 1%
Excluir bibliografía	Activo		



Dr. Danilo Yánez Silva M.Sc.

turnitin

Recibo digital

Este recibo confirma quesu trabajo ha sido recibido por Turnitin. A continuación podrá ver la información del recibo con respecto a su entrega.

La primera página de tus entregas se muestra abajo.

Autor de la entrega:	VÍCTOR ALEJANDRO BÓSQUEZ BARCENES
Título del ejercicio:	64
Título de la entrega:	EVALUACIÓN DEL EFECTO ANTIMICROBIANO Y CICATRIZANT...
Nombre del archivo:	FINAL_Tesis_Nanoparticulas_por_JOSE_Y_ROSITA.pdf
Tamaño del archivo:	1.7M
Total páginas:	83
Total de palabras:	15,387
Total de caracteres:	83,943
Fecha de entrega:	24-dic.-2024 09:27a. m. (UTC-0600)
Identificador de la entre...	2557972994



UNIVERSIDAD ESTATAL DE BOLÍVAR

Facultad de Ciencias Agropecuarias, Recursos Naturales y del Ambiente

Carrera de Medicina Veterinaria

Tema:

EVALUACIÓN DEL EFECTO ANTIMICROBIANO Y CICATRIZANTE EN HERIDAS POSTQUIRÚRGICAS CON LA APLICACIÓN DE NANOPARTICULAS DE PLATA AL 3% ,EN CANINOS

Proyecto de Investigación previo a la obtención del título de Médico Veterinario otorgado por la Universidad Estatal de Bolívar a través de la Facultad de Ciencias Agropecuarias, Recursos Naturales y del Ambiente. Carrera de Medicina Veterinaria.

Autores

José Eliceo Guanín Maiquiza

Rosa Estefanya Urquizo Mazon

Tutor

Dr. Danilo Yánez Silva M.Sc.

Guaranda - Ecuador

2024

Derechos de autor 2024 Turnitin. Todos los derechos reservados.

DEDICATORIA

A mis amados padres, José Guanin y Carmen Maiquiza, pilares inquebrantables de mi existencia y verdaderos arquitectos de mis sueños. Su amor incondicional, sacrificio y guía constante han sido la luz que ha iluminado cada paso de mi camino universitario. Son ustedes el cimiento de mis logros y la fuerza que me impulsa a superar cada desafío. Este trabajo es el fruto de su dedicación y el reflejo de los valores que han sembrado en mí, sin ustedes padres queridos esto no hubiese sido posible.

A mis hermanos, Johanna, Joel, y también a mis adoradas sobrinas, Judith y Odalis, quienes llenan de alegría y significado mi vida cotidiana. Su presencia, apoyo y cariño han sido el bálsamo en los momentos difíciles y la motivación para perseverar en mi formación profesional.

A mi compañera y mejor amiga Rosa Estefanya, durante estos cinco años de vida universitaria, estuvo en las buenas y en las malas y ha sido una persona importante para el logro de esta meta.

Jose Eliceo Guanin Maiquiza

DEDICATORIA

Con todo el sentimiento de mi corazón dedico este trabajo a quienes fueron mi motor durante todo este trayecto desde principio a fin. A mi familia, especialmente a mi padre Oswaldo Urquizo por su inquebrantable apoyo y motivación para persistir en todo momento. Me ha enseñado a enfrentar los desafíos con coraje y a luchar con determinación por lo que quiero, quien ha sido mi guía en este largo proceso de altibajos y fuente de sabiduría brindándome valiosos consejos que no solo me ha permitido crecer como persona, sino también mantenerme firme frente a cualquier adversidad.

A mi hermana Priscila, mi compañera de vida y mi mejor amiga, la persona con la que he pasado innumerables momentos de risas, desafíos, aprendizajes y no nos hemos abandonado. A mi hermana Sol y a Héctor por hacerme sentir acompañada en momentos difíciles y con su presencia me reconfortan emocionalmente.

A Miriam por ser un pilar en nuestra familia y ser una persona de confianza que ha permanecido a mi lado actuando como figura materna en todo momento.

Con mucho cariño a mi madre allá en el cielo quien ha sido mi ángel guardián y me ha enviado sus bendiciones que me han protegido de todo mal, sé que estará muy contenta de saber que he alcanzado mis metas, de igual manera a mi hermanita Lupita mi angelito bello se la dedico con mucho amor, esto es por ella para que se sienta orgullosa de mi dónde quiera que esté.

A mi abuelita Dora y mi tía Verito por el incentivo que me dieron al principio de mi formación universitaria cuando empezaba con nerviosismo una nueva experiencia lejos de mi ciudad natal y a todas mis tías por estar presentes siempre.

A José, más que un compañero de clase se convirtió en mi mejor amigo por demostrarme lealtad, quien me dio su mano para avanzar al mismo ritmo durante estos 5 años desde que empezamos la carrera.

Rosa Estefanya Urquizo Mazon

AGRADECIMIENTO

Elevamos nuestra primera gratitud a Dios, fuente de vida, quien nos bendijo con padres extraordinarios y nos otorgó la sabiduría necesaria para culminar exitosamente esta etapa académica.

Expresamos nuestro más profundo agradecimiento al Dr. Danilo Yánez, quien no solo dirigió esta investigación con dedicación, sino que demostró ser un verdadero mentor. Su capacidad para motivar y guiar a sus estudiantes hacia el logro de sus objetivos refleja su excepcional vocación de docente. Este trabajo es testimonio de su invaluable apoyo y confianza.

A la Universidad Estatal de Bolívar, nuestra alma máter, por brindarnos la oportunidad de formarnos profesionalmente y alcanzar nuestra meta de obtener un título universitario. Extendemos un reconocimiento especial a nuestros docentes y pares lectores, la Dra. Cynthia Ramos y el Dr. Jagger Segura, por su constante disposición y valiosos aportes a lo largo de este proceso investigativo.

Manifestamos nuestra gratitud a la Clínica Veterinaria Urban Pet, particularmente al Dr. Leonel Guevara y al Dr. Alexis Zurita, por abrirnos las puertas de su establecimiento y brindarnos su apoyo incondicional durante el desarrollo de nuestra investigación. Su paciencia y colaboración fueron fundamentales para el éxito de este proyecto.

Finalmente, agradecemos al Dr. Javier Almeida y a la empresa Bionag, organización mexicana comprometida con la salud animal en Latinoamérica, por su generosa contribución al proporcionar los fármacos necesarios para esta investigación.

Jose Eliceo Guanin Maiquiza

Rosa Estefanya Urquizo Mazon

ÍNDICE DE CONTENDIDO

CONTENIDO	Pág.
CAPÍTULO I	1
1.1. INTRODUCCIÓN	1
1.2. PROBLEMA	3
1.3. OBJETIVOS	4
1.3.1. Objetivo general	4
1.3.2. Objetivos específicos	4
1.4 HIPÓTESIS	5
CAPÍTULO II	6
2. MARCO TEÓRICO	6
2.1. Anatomía de la piel	6
2.1.1. Capas de la piel	6
2.2..Funciones de la piel	8
2.3. Heridas	8
2.3.1. Clasificación de las heridas	9
2.3.2. Clasificación según su temporalidad	9
2.3.3. Clasificación según su profundidad	9
2.3.4. Clasificación según contaminación	11
2.3.5. Clasificación según la naturaleza de la lesión	11
2.4. Cicatrización	13
2.4.1. Fases de la cicatrización	13
2.4.2. Fisiología de la cicatrización	13
2.4.3. Tipos de cicatrización	14
2.5. Nanotecnología	15
2.5.1. Usos de la nanotecnología en medicina veterinaria	16
2.6. Nanopartícula de plata	16
2.7. Efectos terapéuticos de las nanopartículas de plata	17
2.8. Mecanismos de acción de las nanopartículas de plata	20
2.8.1. Mecanismos de acción antibacteriano	20

2.8.2. Mecanismos de acción antiviral 20
2.8.3. Mecanismos de acción antifúngica 21
2.8.4. Mecanismos de acción en la regeneración de tejido 21
2.9. Ovariohisterectomía 22
2.9.1. Técnica quirúrgica medial 22
2.10. Recurso analgésico 23
2.10.1. Analgesia preventiva 23
2.10.2. Tramadol 23
2.10.3. Meloxicam 24
2.11. Recurso Anestésico 24
2.11.1. Anestesia Total Intravenosa 24
2.11.2. Propofol 24
2.11.3. Ketamina 25
2.11.4. Sevoflurano 25
CAPÍTULO III 26
3. MARCO METODOLÓGICO 26
3.1. Ubicación y características de la investigación 26
3.2. Metodología 26
3.2.1. Material experimental 26
3.2.2. Factores en estudio 27
3.2.3. Tratamientos 27
3.2.4. Tipo de diseño experimental o estadístico 27
3.2.5. Manejo del experimento en campo 28
3.2.6. Métodos de evaluación 29
3.2.7. Análisis de datos 30
CAPÍTULO IV 31
4. RESULTADOS Y DISCUSIÓN 31
4.1. Interpretación de resultados 31
4.1.1. Raza de los caninos 31
4.1.2. Peso de los caninos 33
4.1.3. Edad de los caninos 35

4.1.4. Presencia de bacterias 37
4.1.5. Presencia de proteína C reactiva 39
4.1.6. Tiempo de cicatrización 41
4.1.7. Estado de la cicatriz 44
4.2. Comprobación de la hipótesis 46
CAPÍTULO V 47
5.1. CONCLUSIONES 47
5.2. RECOMENDACIONES 48
BIBLIOGRAFÍA 49
ANEXOS 56

ÍNDICE DE TABLAS

N°	Detalle	Pág.
1	Tratamientos	27
2	Análisis de varianza	30
3	Raza de los caninos	31
4	Peso de los caninos	33
5	Edad de los caninos	35
6	Presencia de bacterias	37
7	Presencia de proteína C al inicio y final del proceso experimental	39
8	Tiempo de cicatrización	41
9	Estado de la cicatriz	44

ÍNDICE DE FIGURAS

N°	Detalle	Pág.
1	Raza del canino	31
2	Peso de los caninos grupo control y tratamiento	33
3	Edad de los caninos grupo control y tratamiento	35
4	Presencia de bacterias en los caninos para el grupo control y tratamiento	37
5	Presencia de proteína C en los caninos para el grupo control y tratamiento	39
6	Funciones de supervivencia de Kaplan-Meier	41
7	Escala de valoración de Vancouver	44

ÍNDICE DE ANEXOS

N°	Detalle
1	Mapa de ubicación de la investigación
2	Resultados de los Análisis fisicoquímicos
3	Base de datos
4	Fotografías
5	Glosario de términos técnicos

RESUMEN

Las nanopartículas de plata, tienen un potencial efecto antimicrobiano, antiviral, antimicótico y cicatrizante, lo que le convierte en una sustancia prometedora para la aplicación tópica sobre las heridas en general. El objetivo de esta investigación fue determinar si las nanopartículas de plata tienen efecto antimicrobiano y cicatrizante en heridas posquirúrgicas, mediante un seguimiento tanto del efecto antimicrobiano con la presencia o ausencia de bacterias en la herida y para comparar el tiempo de cicatrización un seguimiento macroscópico de la herida por días. Para el desarrollo de la presente investigación, se utilizaron 20 caninos que se dividieron en dos grupos denominados como: grupo control y grupo tratamiento. Ambos grupos fueron sometidos al procedimiento quirúrgico denominado ovario histerectomía. Al grupo control se le aplico solución salina sobre la herida y al segundo grupo se le aplicó nanopartículas de plata a una dosis de 1cm/lineal directamente sobre la herida. El trabajo de campo se realizó en la clínica veterinaria Urban Pet, ubicado en la ciudad de Ambato. La recolección de datos incluyó fichas de evaluación, donde se registraron la presencia de edema, exudado, coloración y afrontamiento de bordes, lo que permitió observar la curación macroscópica en los días 1, 3, 6, 10 y 14. Y para valorar la cicatrización, se aplicó la escala Vancouver esto en el día 14, también se efectuó un hisopado de la herida en los días 1 y 14 para detectar la presencia de bacterias. En cuanto a los resultados estadísticos estos mostraron diferencias significativas ($p < 0.005$), concluyéndose que la aplicación tópica de nanopartículas de plata al 3% reduce el tiempo de cicatrización y presenta efecto antimicrobiano en heridas posquirúrgicas, en comparación con el tratamiento convencional.

Palabras clave: Nanopartículas de plata**,** cicatrización, antibacteriano, heridas.

SUMMARY

Silver nanoparticles have a potential antimicrobial, antiviral, antifungal and healing effect, which makes it a promising substance for topical application on wounds in general. The objective of this research was to determine whether silver nanoparticles have an antimicrobial and healing effect on post-surgical wounds, by monitoring both the antimicrobial effect with the presence or absence of bacteria in the wound and to compare the healing time with a macroscopic monitoring of the wound by days. For the development of this research, 20 canines were used, which were divided into two groups called: control group and treatment group. Both groups underwent the surgical procedure called ovariohysterectomy. The control group had saline solution applied to the wound and the second group had silver nanoparticles applied at a dose of 1 cm/linear directly on the wound. The field work was carried out at the Urban Pet veterinary clinic, located in the city of Ambato. Data collection included evaluation sheets, where the presence of edema, exudate, coloration and edge facing were recorded, which allowed observing macroscopic healing on days 1, 3, 6, 10 and 14. And to assess healing, the Vancouver scale was applied on day 14, and a swab of the wound was also performed on days 1 and 14 to detect the presence of bacteria. Regarding the statistical results, these showed significant differences ($p < 0.005$), concluding that the topical application of 3% silver nanoparticles reduces healing time and has an antimicrobial effect in post-surgical wounds, compared to conventional treatment.

Keywords: Silver nanoparticles, healing, antibacterial, wounds.

CAPÍTULO I

1.1. INTRODUCCIÓN

La Organización Mundial de la Salud (OMS) y las Naciones Unidas han identificado la resistencia a los antimicrobianos como una crisis de salud pública global. Diversos estudios han señalado la presencia de enzimas capaces de degradar antibióticos, lo que ha generado un fenómeno creciente de resistencia debido al uso excesivo e inadecuado de estos fármacos. Esta problemática requiere de la implementación de estrategias innovadoras para contrarrestar su impacto (Adil et al., 2023).

En este contexto, los nanomateriales diseñados específicamente para combatir cepas bacterianas resistentes emergen como una opción terapéutica prometedora. En particular, las nanopartículas de plata (AgNP) han mostrado un notable potencial como nanoantibióticos frente a cepas bacterianas resistentes, tanto Gram positivas como Gram negativas (Vazquez et al., 2019). Además, investigaciones recientes han explorado las propiedades de las AgNP no solo en términos de su actividad antimicrobiana, sino también en su capacidad para promover la cicatrización de heridas y mejorar la respuesta antiinflamatoria(Ortiz et al., 2021).

La curación de heridas es un proceso biológico complejo y altamente regulado que busca la restauración del tejido dañado. La combinación de este proceso con el uso de nanomateriales se presenta como una herramienta terapéutica significativa, ya que no solo ayuda a tratar y prevenir infecciones, sino que también ofrece ventajas en términos de cicatrización cuando se compara con los tratamientos convencionales (Ortiz et al., 2021).

En el ámbito de la medicina veterinaria, las heridas en la piel y los tejidos subyacentes son de las lesiones más comunes que se tratan en la clínica diaria. Entre las principales causas de estas lesiones se encuentran mordeduras, accidentes

vehiculares, laceraciones por objetos corto-punzantes, lesiones térmicas y complicaciones postquirúrgicas, entre otras. (Naskar & Kim, 2020).

En Ecuador, hasta la fecha, no existen empresas ni investigaciones científicas dedicadas al desarrollo o uso de nanomateriales en el ámbito veterinario, especialmente en lo que respecta a las nanopartículas de plata. La mayoría de las iniciativas en este campo se limitan a revisiones bibliográficas o trabajos de tesis de pregrado y posgrado basados en investigaciones extranjeras. Es importante señalar que no se ha generado un aporte académico significativo sobre la aplicación de las AgNP en la medicina veterinaria local.

Por lo tanto, el creciente interés en las nanopartículas de plata para la curación de heridas se justifica por sus propiedades fisicoquímicas, antibacterianas y antiinflamatorias distintivas. Además, se ha demostrado que estas nanopartículas favorecen la cicatrización al modular la liberación de citoquinas y reducir la infiltración de mastocitos y linfocitos, lo que las posiciona como una alternativa eficaz frente a los tratamientos convencionales (Shalaby et al., 2022).

1.2. PROBLEMA

El uso indiscriminado y sin control de antibióticos ha dado lugar, en la actualidad, a la resistencia bacteriana, lo que ha complicado el tratamiento de diversas enfermedades infecciosas a nivel mundial. Sin embargo, la bio nanotecnología ofrece soluciones innovadoras para enfrentar esta problemática, particularmente mediante el uso de nanopartículas de plata, las cuales poseen propiedades terapéuticas relevantes, especialmente en el ámbito de la antibiótico resistencia y como aditivos en el tratamiento de la cicatrización de heridas.

En el campo de la medicina veterinaria, la investigación científica se ha centrado en el uso de animales como modelos para la comprensión de fenómenos biológicos, con el objetivo de desarrollar estrategias de prevención, diagnóstico y tratamiento de diversas patologías. En este sentido, las heridas quirúrgicas, como las generadas por la ovariohisterectomía en caninos, pueden presentar complicaciones postoperatorias tales como infección y retraso en el proceso de cicatrización, debido a la colonización bacteriana. Por lo tanto, es crucial contar con tratamientos antimicrobianos tópicos eficaces para prevenir y controlar las infecciones posquirúrgicas.

Las nanopartículas de plata han demostrado poseer propiedades antibacterianas prometedoras, pero aún existe una falta de evidencia suficiente sobre su efectividad en el tratamiento de heridas quirúrgicas en la práctica veterinaria. Aunque los avances en tecnología médica están en constante crecimiento, especialmente en el campo veterinario, en Ecuador no se ha llevado a cabo ningún proyecto de investigación que evalúe los efectos antimicrobianos y cicatrizantes de las nanopartículas de plata al 3% en heridas postquirúrgicas en la especie canina.

Por lo tanto, es necesario realizar un estudio experimental in vivo que compare un grupo de animales tratados con nanopartículas de plata frente a un grupo control sin tratamiento antimicrobiano tópico. Este estudio evaluará diversas variables, como el tiempo de cierre de la herida, la presencia de infección, con el fin de proporcionar evidencia científica sobre la utilidad clínica de las nanopartículas de plata como tratamiento coadyuvante en heridas post quirúrgicas.

1.3. OBJETIVOS

1.3.1. Objetivo general

Evaluar el efecto antimicrobiano y cicatrizante en las heridas postquirúrgicas con la aplicación de nanopartículas de plata al 3%, en caninos.

1.3.2. Objetivos específicos

- Determinar el efecto antibacteriano de las nanopartículas de plata al 3%.
- Determinar el efecto cicatrizante de las nanopartículas de plata al 3% en los caninos.
- Comparar el tiempo de cicatrización de las heridas postquirúrgicas tratadas con nanopartículas de plata frente al tratamiento convencional.

1.4. HIPÓTESIS

Ho: La aplicación tópica de nanopartículas de plata al 3% no disminuye el tiempo de cicatrización y la tasa de infección en heridas postquirúrgicas en pacientes caninos, frente al tratamiento convencional.

Ha: La aplicación tópica de nanopartículas de plata al 3% disminuye el tiempo de cicatrización y la tasa de infección en heridas postquirúrgicas en pacientes caninos, frente al tratamiento convencional.

CAPÍTULO II

2. MARCO TEÓRICO

2.1. Anatomía de la piel

La piel consta de dos capas principales: la epidermis, formada por un epitelio estratificado plano cornificado de origen ectodérmico, y la dermis, un tejido conectivo mesodérmico que brinda soporte y resistencia, además de proteger, proporcionar sensibilidad y regular la temperatura mediante termorreceptores, mientras que en la dermis tienen lugar respuestas inmunológicas facilitadas por células migratorias provenientes de los vasos sanguíneos (Dorado & Fraile, 2021).

Por debajo de la piel se encuentra la hipodermis o tejido subcutáneo, que contiene depósitos de tejido adiposo organizados en lobulillos separados por tabiques de tejido conectivo. Aunque la hipodermis está estrechamente relacionada con la piel desde el punto de vista anatómico y funcional, no se considera parte de esta (Barbeito & Diessler, 2022).

2.1.1. Capas de la piel

La piel está constituida por tejidos de origen embrionario y características estructurales diferenciadas, lo que da lugar a tres capas superpuestas: la hipodermis o tejido subcutáneo, predominantemente compuesto por adipocitos, cuya función principal es la protección mecánica, el aislamiento térmico y el almacenamiento energético; la dermis, que está formada por una matriz extracelular rica en fibras colágenas y elastina, en la que residen células como fibroblastos, células del sistema inmune, así como estructuras vasculares, nerviosas, glándulas y apéndices dérmicos, tales como los folículos pilosos y las bases de uñas y garras; y finalmente, la epidermis, un epitelio escamoso estratificado, mayoritariamente constituido por queratinocitos (aproximadamente un 95%), que constituye la capa más externa, en contacto directo con el medio ambiente (Souci & Denesvre, 2021).

- **Epidermis**

En los mamíferos, la epidermis es la parte más externa de la piel que recubre el tejido conectivo de la dermis y, además, la epidermis mamífera es un epitelio estratificado que comprende una serie de capas de células progresivamente más diferenciadas, conocidas como queratinocitos; en la interfaz dérmica, que descansa sobre una membrana basal, se encuentra la capa de queratinocitos basales, donde están las células madre responsables de la renovación del tejido, lo que permite no solo el mantenimiento continuo de la epidermis sino también asegura que las capas superiores se regeneren adecuadamente para cumplir con sus funciones protectoras (Vietri & Watt, 2022).

- **Dermis**

La dermis, de origen mesodérmico, constituye la capa de soporte de la piel, proporcionando resistencia, elasticidad y capacidad para adaptarse a movimientos y variaciones de volumen. Representa la mayor porción de la masa dérmica, con un espesor que puede alcanzar hasta 5 mm, y se conecta a la epidermis a través de la membrana basal. A pesar de contener diversos tipos celulares, su estructura es fundamentalmente fibroelástica gracias a la gran cantidad de fibras de colágeno y elastina presentes en la matriz extracelular, que también es rica en glicosaminoglicanos como el ácido hialurónico y en proteoglicanos; además, en este tejido se encuentran vasos sanguíneos, linfáticos, nervios sensoriales, músculos, folículos pilosos con glándulas sebáceas y glándulas sudoríparas; por último, su alta vascularización permite una adecuada irrigación y nutrición (Dorado & Fraile, 2021).

- **Hipodermis**

La hipodermis, o tejido subcutáneo, es la capa más profunda de la piel, compuesta principalmente por adipocitos y vasos sanguíneos. Su función principal es almacenar lípidos como reserva energética, además de proporcionar soporte y amortiguación frente a traumatismos mecánicos. Histológicamente, está formada

por una matriz de tejido conectivo laxo y fibras elásticas, con una gran cantidad de adipocitos, células especializadas en almacenar grasa (Bourguignon et al., 2013).

2.2. Funciones de la piel

La piel y sus anexos son órganos complejos formados por diversos tipos de células, lo que les permite cumplir múltiples funciones, entre ellas:

- Actuar como barrera protectora frente a agentes físicos, químicos y biológicos, incluyendo protección contra la radiación ultravioleta y variaciones climáticas.
- Proveer información inmunitaria, facilitando el procesamiento de antígenos y su presentación a las células efectoras del sistema linfático.
- Participar en la homeostasis, regulando la temperatura corporal y la pérdida de agua.
- Transmitir estímulos sensoriales del entorno al sistema nervioso.
- Desempeñar funciones endocrinas, como la secreción de hormonas, citocinas y factores de crecimiento, como la vitamina D3.
- Contribuir a la secreción exocrina mediante las glándulas sudoríparas, sebáceas y apocrinas (Roos & Wojciech 2020).

2.3. Heridas

Una herida se define como la disrupción estructural de un tejido, cuya extensión y gravedad suelen depender de la etiología de la lesión. Generalmente, estas lesiones son el resultado de un trauma externo. En la práctica veterinaria, las lesiones más frecuentes afectan la piel, el tejido subcutáneo y los músculos subyacentes, debido a que los pacientes suelen presentar politraumatismos derivados de accidentes vehiculares, mordeduras de otros animales, así como laceraciones ocasionadas por objetos contundentes o cortantes, y quemaduras (Kosachenco, 2018).

2.3.1. Clasificación de las heridas

Los perros suelen sufrir lesiones que afectan la integridad de la piel, tales como laceraciones punzantes, penetraciones profundas, contusiones por golpes o desgarros tisulares. Estas heridas pueden clasificarse en función de la naturaleza de la lesión, su profundidad, temporalidad y grado de contaminación (Kosachenco, 2018).

2.3.2. Clasificación según su temporalidad

En función de la duración y los métodos de cicatrización, las heridas se agrupan principalmente en dos categorías:

- Heridas agudas. - Son aquellas provocadas por productos químicos corrosivos, radiación, trauma mecánico, calor o descargas eléctricas. Estas lesiones generalmente se curan en un plazo relativamente corto con el tratamiento adecuado para el cuidado de las heridas.

- Heridas crónicas. – Se relacionan con condiciones subyacentes, como la diabetes mellitus, y suelen permanecer en la fase inflamatoria durante períodos prolongados. Su evolución depende de factores como la carga bacteriana, la presencia de tejido necrótico y el balance de humedad en el área de la herida (Naskar & Kim, 2020).

2.3.3. Clasificación según su profundidad

Las heridas pueden clasificarse en tres tipos según su profundidad:

- Heridas de espesor parcial. - Involucran tanto la epidermis como las capas dérmicas más profundas.

- Heridas de espesor total. - Abarcan la epidermis, la dermis, la grasa subcutánea y los tejidos más profundos (Caló & Khutoryanskiy, 2015).

Por el grado de penetración desde la piel hasta el músculo se presentan seis tipos principales:

- La excoriación. - Lesión superficial que afecta solo la epidermis y parcialmente la dermis, sin penetrar más allá de la piel. Generalmente cicatriza sin dejar cicatrices permanentes (Abazari et al. 2022).

- La herida superficial. - Afecta desde la epidermis hasta la hipodermis o tejido subcutáneo, pudiendo comprometer también la fascia superficial, situada entre el panículo adiposo y los músculos subyacentes (González et al., 2013).

- La herida profunda. - Involucra todas las capas dérmicas, desde la epidermis hasta alcanzar la musculatura, con riesgo de dañar vasos sanguíneos y nervios de gran calibre. Puede llegar hasta la fascia profunda, que recubre los compartimentos musculares, pero no excede la fascia subserosa más interna (González et al., 2013).

- La herida penetrante. - Perfora la fascia profunda y la fascia subserosa, comunicando la superficie corporal externa con cavidades internas como las abdominal, torácica o craneal (González et al., 2013).

- La herida perforante. - Se extiende desde la piel hacia una víscera en una cavidad, lesionándola superficialmente o perforándola completamente (González et al., 2013).

- El empalamiento. - Es una forma particular de herida perforante provocada por un objeto punzante que queda clavado o atrapado dentro del cuerpo, pudiendo o no haber atravesado una cavidad interna (Abazari et al. 2022).

2.3.4. Clasificación según contaminación

- Herida limpia. - No presenta signos de infección y no hubo fallos en las técnicas de asepsia quirúrgica ni apertura de vísceras huecas, como ocurre en procedimientos esterilizados sin inflamación concomitante.

- Herida limpia contaminada. - Se produce una mínima apertura de vísceras huecas, como la orofaringe o la vagina, o se presentan pequeñas fallas en la técnica aséptica durante el procedimiento.

- Herida contaminada. - Implica una apertura significativa de vísceras, con salida moderada de contenido, provocando inflamación aguda sin supuración, o traumatismos con menos de 4 horas de evolución, en los que se ha producido un deterioro considerable en la asepsia.

- Herida sucia. - Se caracteriza por la presencia de pus, perforación visceral dentro del área operatoria, o traumatismos con más de 4 horas de evolución (Rodríguez et al. 2020).

2.3.5. Clasificación según la naturaleza de la lesión

- **Incisión**

Una incisión es una lesión causada por objetos cortantes que generan un daño preciso en la piel, con una interrupción mínima del flujo sanguíneo. Además, suele cicatrizar rápidamente, especialmente cuando se sutura, ya que generalmente lo hace por primera intención. Por último, los bordes de la herida son limpios y bien definidos (Villagómez, 2021).

- **Cizallamiento o desaceleración**

Es causada por objetos que exceden la fuerza de cohesión de los tejidos, lo que genera una laceración en la que las capas de la piel se desprenden del tejido

subyacente. Además, se caracteriza por una vascularización considerable de la piel y los tejidos blandos, mientras que los bordes de la herida suelen ser irregulares y dentados. Por último, la piel puede presentar un aspecto moteado, y el relleno capilar puede resultar difícil de detectar (Villagómez, 2021).

- **Contusión**

Es causada por una fuerza de aplastamiento que genera necrosis celular inmediata y compromete el suministro sanguíneo al tejido subyacente. Frecuentemente, se asocia con la avulsión de nervios y vasos sanguíneos, lo que complica tanto la reparación como la revascularización de la zona afectada (Villagómez, 2021).

- **Quemaduras**

Las quemaduras se originan por el contacto de la piel con fuentes de calor, como llamas, líquidos calientes o superficies térmicamente activas. Se clasifican según la profundidad del daño, evaluada a través de la apariencia de la lesión, la respuesta al presionar, el nivel de dolor y la sensibilidad reportada por el paciente (Villagómez, 2021).

- **Ulceración**

Provocada por alteraciones en el revestimiento epitelial. Su patogénesis implica un daño progresivo de los tejidos debido a una etiología o patología interna por lo tanto se considera una herida crónica (Villagómez, 2021).

- **Mordeduras**

Son causadas por animales o humanos, estas heridas requieren un manejo especializado debido a la alta probabilidad de contaminación. En consecuencia el tratamiento suele incluir antibióticos específicos dirigidos contra el microbiota oral de la especie causante (Villagómez, 2021).

2.4. Cicatrización

La cicatrización de heridas es un proceso biológico complejo mediante el cual el organismo busca reparar el tejido dañado y restaurar la función barrera protectora de la piel. Este proceso de reparación tisular es una respuesta fundamental ante la interrupción de la continuidad del tejido, involucrando una serie de eventos moleculares y bioquímicos que tienen como objetivo la reconstrucción de la zona afectada (García, 2023).

2.4.1. Fases de la cicatrización

El proceso de curación de las heridas involucra una serie de eventos celulares y moleculares interrelacionados. Aunque aún no existe un consenso claro sobre el número exacto de fases involucradas en la cicatrización, generalmente se divide en tres fases principales: homeostasis-inflamación, proliferación y maduración-remodelación (Cambronero et al., 2022).

2.4.2. Fisiología de la cicatrización

Las fases de la cicatrización se describen de la siguiente manera:

Fase de respuesta vascular y coagulación de la sangre (Hemostasis)

Tras la lesión, la sangre de los vasos sanguíneos dañados fluye hacia la herida, arrastrando cuerpos extraños y sirviendo como el primer mecanismo de limpieza, lo que ayuda a prevenir infecciones. Los vasos sanguíneos se contraen para reducir el sangrado, mientras que las plaquetas se adhieren y forman un tapón que detiene la hemorragia. La coagulación sanguínea se estabiliza mediante la formación de fibrina, crucial para la hemostasia (Domínguez & Hernández 2021).

Fase de inflamación (de 24 a 48 horas)

Esta fase se caracteriza por la formación de exudado y el enrojecimiento en la piel circundante. No se trata de una infección, sino de una respuesta inflamatoria donde

los leucocitos (neutrófilos y macrófagos) invaden la zona lesionada para eliminar tejido muerto y bacterias. Simultáneamente, las plaquetas y las células inflamatorias liberan mediadores como factores de crecimiento que desencadenan el proceso de curación (Domínguez & Hernández 2021).

Fase de proliferación (de 4 a 14 días)

Durante esta fase, las células epiteliales migran desde los bordes de la herida y los anexos cutáneos, estimuladas por factores de crecimiento como EGF y TGF-α, lo que favorece la epitelización temprana. La angiogénesis, un proceso clave en la cicatrización, se lleva a cabo mediante la formación de nuevos capilares por células endoteliales, mediada por TNF-α. La fase finaliza con la granulación, donde los fibroblastos sintetizan colágeno desorganizado en el sitio dañado, bajo la influencia de PDGF y EGF (Domínguez & Hernández 2021).

Fase de remodelación/maduración (día 8 hasta 1 año)

Durante esta fase, el colágeno se organiza en una red estructural; inicialmente, se deposita colágeno tipo III, delgado y paralelo a la piel, el cual es reemplazado posteriormente por colágeno más resistente, alineado de acuerdo con las líneas de tensión de la piel. La síntesis de colágeno continúa durante 4-5 semanas, aumentando en volumen hasta un año después de la lesión. Si solo se ve afectada la epidermis, ocurre regeneración sin cicatriz; sin embargo, si la dermis está comprometida, se forma una cicatriz como parte del proceso de reparación. Alteraciones en cualquiera de estas fases pueden dar lugar a una formación cicatricial insuficiente o excesiva (Domínguez & Hernández 2021).

2.4.3. Tipos de cicatrización

La cicatrización de la herida depende de la naturaleza y causa de la lesión, y se clasifica en diferentes tipos, que son:

- **Cicatrización por primera intención. –** Este tipo de curación ocurre en lesiones menores, donde los bordes de la herida se aproximan y se suturan, permitiendo una cicatrización rápida y dejando una cicatriz mínima. El cierre primario de la piel ocurre en un lapso de hasta 19 horas, y en las primeras 24 - 48 horas se inicia la regeneración de la epidermis. A medida que pasan las semanas, los fibroblastos proliferan y contribuyen a la formación de una nueva capa epidérmica (Demmer et al. (2021).

- **Cicatrización por segunda intención. -** En este caso, las heridas con una pérdida significativa de tejido no pueden cerrarse mediante sutura primaria. Se forma tejido de granulación desde los bordes hacia el centro de la herida, que luego es cubierto por células epidérmicas para formar la cicatriz. Este tipo de cicatrización requiere un manejo más cuidadoso debido a la complejidad del proceso (Demmer et al. (2021).

- **Cicatrización por tercera intención. –** Este tipo de cicatrización ocurre cuando el proceso de curación por primera intención se retrasa entre 4 a 6 días o más. Este retraso puede ser causado por factores como infección, necrosis, inflamación excesiva, entre otros. En estos casos, no se logra una curación por segunda intención, y a menudo se emplean técnicas quirúrgicas para facilitar el cierre de la herida (Demmer et al. (2021).

2.5. Nanotecnología

La nanotecnología puede definirse como la manipulación de la materia a escala atómica, molecular y supramolecular, con el objetivo de controlar átomos y moléculas de manera precisa para la creación de productos a escala nanométrica. Este enfoque se conoce como nanotecnología molecular. En los últimos años, han emergido tecnologías nanotecnológicas con propiedades innovadoras, cada una orientada a resolver problemas asociados con los procesos de cicatrización de heridas. Gracias a sus capacidades antibacterianas, antiinflamatorias y angiogénicas, los nanomateriales pueden alterar el microambiente de la herida,

favoreciendo la transición de un estado no cicatricial a uno de curación efectiva (Chopra et al., 2023).

Las nanopartículas (NP), que generalmente tienen un tamaño que varía entre 1 y 100 nanómetros (nm), exhiben propiedades únicas en comparación con su equivalente en forma masiva. Estas partículas tienen características fisicoquímicas, ópticas y biológicas específicas, que pueden ser manipuladas de acuerdo con las necesidades de la aplicación. Desde tiempos antiguos, se han utilizado metales como plata, oro, cobre y titanio para tratar diversas afecciones. Sin embargo, en la actualidad, los investigadores han avanzado significativamente en el entendimiento de las nanopartículas y sus posibles aplicaciones en la administración de fármacos, diagnóstico y terapia de imágenes, biosensores y cosmética (Seifalian, 2018).

2.5.1. Usos de la nanotecnología en medicina veterinaria

La nanotecnología tiene un impacto significativo en la medicina veterinaria, especialmente en áreas como la terapia, diagnóstico, ingeniería de tejidos, vacunación y desinfección. Además, se emplea en el bienestar animal, así como en la mejora de la crianza, proliferación y sustento de los animales (Youssef et al., 2019).

2.6. Nanopartícula de plata

Las nanopartículas de plata han despertado un notable interés en la medicina veterinaria, particularmente en el ámbito de la curación de heridas, debido a sus propiedades fisicoquímicas, antibacterianas y antiinflamatorias. Estas propiedades mejoran el proceso de cicatrización al reducir la liberación de citoquinas, la infiltración de mastocitos y linfocitos (Shalaby et al., 2022).

Diversos tipos de nanopartículas metálicas están siendo evaluados en la medicina veterinaria para tratar enfermedades infecciosas bacterianas, fúngicas, parasitarias, virales, así como para tratar neoplasias y procesos no infecciosos. Además, la

investigación se centra en mejorar la respuesta inflamatoria y optimizar la cicatrización de heridas mediante el uso de estas partículas metálicas (Cervera et al., 2023).

En un estudio realizado en ratones, se demostró que las nanopartículas de plata, al combinarse con un gel y aplicarse tópicamente en las heridas, exhiben una potente actividad antibacteriana. Además, se observó una reducción significativa en el tamaño de las cicatrices, favorecida por la eliminación de pus en las heridas, y una mejora en la alineación de las fibras de colágeno, lo que promovió una cicatrización más organizada y estética (Thammawithan et al., 2021).

2.7. Efectos terapéuticos de las nanopartículas de plata

Las nanopartículas de plata (AgNP) exhiben una amplia gama de propiedades terapéuticas, incluyendo actividades antimicrobianas, antivirales, antifúngicas, anticancerígenas, antiangiogénicas y antiinflamatorias, lo que las convierte en agentes eficaces en el tratamiento de heridas, con especial énfasis en la cicatrización (Durán et al., 2021).

2.7.1. Efecto antimicrobiano

Las nanopartículas de plata (AgNP) son reconocidas como agentes antibacterianos eficaces frente a una amplia variedad de infecciones bacterianas (Naskar & Kim, 2020).

Además, AgNP tienen la capacidad de interactuar tanto con microorganismos individuales como con biopelículas bacterianas maduras, lo que las convierte en antimicrobianos de amplio espectro. Estas partículas han demostrado ser efectivas contra bacterias Gram negativas y Gram positivas resistentes a fármacos, tales como *Pseudomonas aeruginosa, Staphylococcus aureus, Streptococcus mutans, Vibrio parahaemolyticus, Salmonella enterica, Bacillus anthracis, Bacillus cereus, Escherichia coli* y *Candida albicans* (Paladini & Pollini, 2019).

2.7.2. Efecto cicatrizante

El uso de plata para tratar heridas tiene una larga historia que se remonta a la antigüedad (1850 a.C.) en Egipto, y Hipócrates ya mencionaba sus efectos en la curación de lesiones (Naskar & Kim, 2020). Actualmente, las nanopartículas de plata (AgNP) son altamente efectivas en la promoción de la cicatrización de tejidos. Además de sus propiedades antimicrobianas, las AgNP favorecen la curación de heridas por quemaduras, reducen la inflamación y modulan la depósito y alineación de fibras de colágeno (Abdelhakiem et al., 2023)**.**

Las nanopartículas de plata y sus conjugados con biopolímeros (ABP) se han evaluado como no citotóxicos y son generalmente considerados seguros (GRAS) junto a biomateriales sinérgicos, como colágeno, gelatina, seda, queratina, látex de caucho natural, quitosano, almidón, celulosa y ácido hialurónico, utilizados en aplicaciones para la curación de heridas tanto in vitro como in vivo. Por lo tanto, los materiales ABP se consideran esenciales para el tratamiento de heridas agudas y crónicas (Naskar & Kim., 2020).

Se ha demostrado en estudios realizados en ratones que las AgNP aplicadas tópicamente sobre heridas contaminadas con *Staphylococcus aureus* aceleran significativamente la cicatrización sin efectos secundarios evidentes en estos animales (Youssef et al., 2019).

2.7.3. Efecto antiviral

Entre los materiales nanoestructurados investigados, las nanopartículas de plata y sus compuestos se destacan como uno de los mejores nanofármacos con actividad antiviral de amplio espectro contra diversos coronavirus animales, como el coronavirus felino (FCoV), el coronavirus de la gastroenteritis transmisible porcina (TGEV) y el coronavirus de la diarrea epidémica porcina (PEDV) (Krishnan et al., 2021).

Una característica de las nanopartículas de plata a tomar en cuenta es que tienen una potente actividad antiviral frente a una amplia variedad de virus de diferentes familias, como el herpesvirus bovino tipo 1 (causante de la rinotraqueitis infecciosa bovina y la balanopostitis pustulosa infecciosa), el virus de la peste de los pequeños rumiantes (un virus de ARN monocatenario de sentido negativo del género *Morbilivirus,* subfamilia *Ortoparamixovirina,* familia *Paramixoviridae*), y el virus de la enfermedad de Newcastle y el virus de la gripe aviar en aves (Fawzy et al. (2021).

En un estudio realizado en caninos, se reportaron que las AgNP pueden disminuir los efectos del moquillo canino y reducir la progresión de sus complicaciones, mejorando la calidad de vida en perros que requieren tratamientos prolongados. Las AgNP estabilizadas con polivinilpirrolidona (PVP), de un tamaño ≤100 nm, demostraron reducir las secuelas del moquillo, y atenuar el virus, con o sin signos neurológicos, sin evidenciar toxicidad asociada al tratamiento (Gastelum et al. (2022).

Por último, las nanopartículas de plata (AgNP) amplían el espectro de virus veterinarios susceptibles a su acción, incluyendo el coronavirus felino, el calicivirus felino, el parvovirus canino, la parainfluenza bovina, el virus de la viruela aviar, el virus sincitial respiratorio bovino y el virus de la gripe porcina (Fawzy et al., 2021).

2.7.4. Efecto antimicótico

En la actualidad la incidencia de infecciones fúngicas ha aumentado, siendo este un fenómeno asociado tanto a la resistencia a los fármacos disponibles como a la escasez de agentes antifúngicos efectivos. Frente a esta problemática, las nanopartículas de plata emergen como una opción terapéutica prometedora, dado que diversos estudios clínicos han demostrado su actividad antifúngica frente a varios patógenos, incluidos *Candida albicans, C. tropicalis, C. parapsilosis, C. glabrata, Rubrum Trichophyton, Trichosporon asahii, Aspergillus*

níger, Rhizoctonia solani, Curvularia lunata, Colletotrichum sp. y *Fusario sp, Malassezia furfur* (Mussin et al., 2019).

2.8. Mecanismos de acción de las nanopartículas de plata

2.8.1. Mecanismos de acción antibacteriano

Se describen cuatro mecanismos principales de acción antimicrobiana de las nanopartículas de plata (AgNP), que incluyen: la adsorción de las partículas de plata a la membrana plasmática bacteriana; la posterior penetración de las AgNP en el interior de la célula, donde inducen alteraciones en las biomoléculas y causan daño intracelular; el estrés oxidativo, generado por la toxicidad celular resultante de la formación de especies reactivas de oxígeno (ROS); y la alteración de las vías de transducción celular, lo que conduce a un fallo en la replicación y función del ADN y ARN nucleares (Salleh et al. 2020).

Por lo tanto, las AgNP ejercen su efecto antimicrobiano mediante la inhibición de la división celular bacteriana y el compromiso de la función respiratoria, lo cual desencadena la muerte celular, mientras que su capacidad de penetración les permite actuar simultáneamente en la membrana celular y el citoplasma bacteriano, donde interactúan con diversos componentes celulares críticos, de modo que generan especies reactivas de oxígeno (ROS) que provocan estrés oxidativo y daño estructural en las bacterias, al tiempo que interfieren directamente con las enzimas respiratorias bacterianas causando una reducción significativa en los niveles intracelulares de ATP, por lo que esta depleción energética, en conjunto con los mecanismos mencionados, compromete la integridad de la pared celular bacteriana hasta provocar la lisis y muerte del microorganismo (Youssef et al. (2019).

2.8.2. Mecanismos de acción antiviral

En términos generales, el mecanismo antiviral de las nanopartículas de plata se desarrolla de dos maneras principales: (a) interfiriendo con la adsorción y unión del

virus a los receptores celulares del huésped, lo que impide su entrada en la célula; y (b) interactuando directamente con el genoma viral (ya sea ADN o ARN) y bloqueando la replicación viral dentro de las células infectadas (Salleh et al., 2020).

2.8.3. Mecanismos de acción antifúngica

Las nanopartículas de plata (AgNP) se adhieren a la superficie celular del hongo mediante atracción electrostática. Posteriormente, se acumulan extracelularmente, lo que provoca una liberación dinámica de plata que permite su ingreso en el interior celular. Una vez dentro, las AgNP inducen apoptosis y generan una acumulación de especies reactivas de oxígeno (ROS), que afectan la integridad celular. La inestabilidad de la célula altera los mecanismos encargados de la extrusión de iones de potasio, resultando en la inhibición de la membrana plasmática. Además, las nanopartículas de plata se fijan en las mitocondrias, lo que provoca una reducción en la tasa de respiración celular. Finalmente, las AgNP modulan y dañan los genomas de ADN y ARN en la célula fúngica, lo que interfiere con sus procesos metabólicos y reproductivos (Mussin & Giusiano, 2022).

2.8.4. Mecanismos de acción en la regeneración de tejido

Los mecanismos de acción antibacteriano de las nanopartículas de plata (AgNP), destacan especialmente por su capacidad para promover la cicatrización de heridas mediante su efecto antiinflamatorio. Al entrar en contacto con la zona afectada de la herida, las AgNP inducen la apoptosis de los neutrófilos, mientras que simultáneamente reducen la actividad mitocondrial, lo que disminuye la producción de citoquinas. Este proceso resulta en una respuesta inflamatoria atenuada, favoreciendo una curación de heridas más rápida y eficiente (Nqakala et al. (2021).

En un estudio realizado en ratas Wistar, se reportó una notable eficacia antimicrobiana, además de una cicatrización superior de las heridas. Los resultados indicaron que las nanopartículas de plata contribuyen a la modulación de la inflamación al inhibir la liberación de citoquinas proinflamatorias y factores de

crecimiento, facilitando así el proceso de cicatrización. Concluyeron que el uso de AgNP condujo a una reducción significativa del tamaño de la herida en comparación con el grupo control (Deeba et al. (2023).

2.9. Ovariohisterectomía

La ovariohisterectomía constituye un procedimiento quirúrgico fundamental en la medicina veterinaria de pequeños animales que consiste en la extirpación completa de ovarios y útero, de manera que sus ventajas principales abarcan la prevención significativa de patologías del tracto reproductivo como piómetra y neoplasias mamarias, mientras que simultáneamente elimina las complicaciones asociadas a la gestación y el parto tales como metritis, mastitis y distocia, al tiempo que previene eficazmente trastornos hormonales como el prolapso vaginal en hembras caninas, por lo que consecuentemente contribuye al control tanto de conductas sexuales indeseadas como de la sobrepoblación de perros (Mulat & Samrawit, 2018).

2.9.1. Técnica quirúrgica medial

La técnica para esta intervención quirúrgica se describe de la siguiente manera:

- Se realiza una incisión de 6 a 8 cm de longitud en la línea media de la cara ventral del abdomen, iniciando sobre el ombligo y extendiéndose de manera caudal.
- Se procede a diseccionar el tejido subcutáneo que puede incluir tejido adiposo.
- A continuación, se asegura la línea alba con pinzas y se eleva antes de hacer una incisión mediante tijeras.
- Para localizar el útero y su bifurcación, se retrae la vejiga lateralmente y se sigue uno de los cuernos uterinos hacia el ovario, el cual está envuelto en la bolsa ovárica cargada de grasa. Se corta, rompe o secciona el ligamento suspensorio

del ovario mediante electrocoagulación o tijeras, lo cual facilita la manipulación y visualización.

- Luego, se ligan las arterias y venas uterinas en la punta craneal del cuerno uterino, 5 mm caudal al ligamento propio, utilizando material de sutura absorbible, y se realiza la sección en el ligamento propio.

- Una vez que ambos cuernos uterinos se han reubicado en la pelvis, se corta el cuello uterino, habiendo previamente ligadura de las arterias y venas uterinas. El muñón uterino suturado se reposiciona en la cavidad abdominal.

- Finalmente, la pared abdominal se cierra utilizando suturas interrumpidas en patrón cruzado con material de sutura absorbible. Si el tejido conectivo subcutáneo es excesivo, se utiliza una sutura subcutánea continua simple. La piel se sutura preferentemente con un patrón de sutura cruzada utilizando material no absorbible (Bencharif et al., 2010).

2.10. Recurso analgésico

2.10.1. Analgesia preventiva

Asegurar el bienestar animal es importante para una buena recuperación post cirugía, por ese motivo, la analgesia es vital antes y después de una intervención quirúrgica, en la actualidad existe una gran variedad de medicamentos que inducen al sistema nervioso central a no percibir el dolor, y auque el animal anestesiado no siente dolor, debe tomarse en cuenta que las manipulaciones quirúrgicas pueden producir cambios fisiológicos, como presión arterial elevada, aumento de la frecuencia cardiaca y cambios en la actividad cerebral (Navarro et al., 2021).

2.10.2. Tramadol

El tramadol es un analgésico similar a los opioides de uso común en medicina veterinaria en los últimos tiempos además es eficaz para el tratamiento del dolor moderado y severo, en cuanto a su eficacia se atribuye a su mecanismo de acción

dual, un agonista del receptor opioide y un inhibidor de la recaptación de noradrenalina y serotonina (Ugwu et al., 2018).

2.10.3. Meloxicam

El Meloxicam se destaca como un antiinflamatorio no esteroideo (AINE) ampliamente utilizado en medicina veterinaria gracias a sus potentes propiedades antiinflamatorias, analgésicas y antipiréticas, de manera que su notable versatilidad terapéutica permite a los médicos veterinarios emplearlo con excelentes resultados en diversas condiciones clínicas, especialmente para manejar el dolor postoperatorio y controlar el dolor en general, mientras que la evidencia científica ha demostrado consistentemente su sobresaliente efectividad en el control del dolor postquirúrgico en pacientes caninas sometidas a ovariohisterectomía, pues brinda un alivio profundo y sostenido del dolor durante un período extendido de hasta 72 horas después del procedimiento quirúrgico (Hernández et al., 2020).

2.11. Recurso Anestésico

2.11.1. Anestesia Total Intravenosa

La anestesia total intravenosa (TIVA) es una modalidad anestésica que se caracteriza por proporcionar una estabilidad hemodinámica óptima y facilitar una recuperación más suave del paciente. En este enfoque, la inducción y el mantenimiento de la anestesia se logran exclusivamente mediante fármacos administrados por vía intravenosa, eliminando la necesidad de utilizar agentes anestésicos inhalados durante el procedimiento (Raffe, 2020).

2.11.2. Propofol

El propofol es un agente hipnótico de acción rápida que actúa potenciando los receptores GABA (ácido gamma-aminobutírico) en el sistema nervioso central, lo que facilita una inducción y una recuperación rápida de la anestesia. Su

administración puede ser mediante una inyección única o una infusión continua. Sin embargo, su uso puede estar asociado con efectos adversos como hipotensión, bradicardia y depresión respiratoria, que incluye episodios de apnea e hipoventilación (Ko et al., 2023).

2.11.3. Ketamina

La ketamina, derivada de la fenciclidina, actúa como un antagonista no competitivo del receptor NMDA (N-metil D-aspartato). Su administración estimula el sistema nervioso simpático, provocando un aumento en la frecuencia cardíaca y la presión arterial debido a la inhibición de la recaptación de norepinefrina en los nervios presinápticos (Ko et al., 2023).

2.11.4. Sevoflurano

El sevoflurano es un anestésico volátil utilizado comúnmente en la práctica veterinaria. Su bajo coeficiente de partición sangre/gas permite una inducción rápida y una recuperación eficiente en comparación con otros anestésicos como el isoflurano. No obstante, su uso puede estar asociado con efectos adversos dependientes de la dosis, como la hipotensión, que se produce por su capacidad para inducir vasodilatación y deterioro de la contractilidad cardíaca (El-Hawari et al., 2022).

CAPÍTULO III

3. MARCO METODOLÓGICO

3.1. Ubicación y características de la investigación

- **Localización de la investigación**

Este estudio se realizó en la Clínica Veterinaria Urban Pet, ubicada en el sector La Joya, dentro del cantón Ambato, en la provincia de Tungurahua, Ecuador.

- **Situación geográfica y edafoclimática**

Altitud	2800 msnm
Latitud	01° 16' 11" S
Longitud	78° 38' 09" W
Temperatura máxima	20.3 °C
Temperatura mínima	8.6 °C
Temperatura media anual	13.7 °C
Humedad relativa media anual	75%
Precipitación	1100 mm

- **Zona de vida**

Según el sistema de Holdridge (1978), el área correspondiente al cantón Ambato está clasificado dentro del bioma de Bosque seco montano bajo, una categoría que describe el tipo de ecosistema presente en esa región.

3.2. Metodología

3.2.1. Material experimental

- 20 caninos
- Nanopartículas de plata al 3%

3.2.2. Factores en estudio

Factor A: Caninos

A1: 20 caninos

Factor B: Tratamientos

B1: Solución salina fisiológica

B2: Nanopartículas de plata al 3%

3.2.3. Tratamientos

Tabla 1

Tratamientos

Tratamiento	Código	Descripción
T0	A1B1	Canino + Tratamiento convencional
T1	A1B2	Canino + Nanopartículas de plata al 3%

3.2.4. Tipo de diseño experimental o estadístico

En la presente investigación se empleó un Diseño Completamente al Azar (DCA), corresponde a un diseño experimental básico que permite comparar dos o más tratamientos asignados completamente de manera aleatoria.

3.2.5. Manejo del experimento en campo

Se realizó la anamnesis y el examen físico general a cada uno de los animales, recolectando los datos mediante la historia clínica. Posteriormente, se efectuó la ovariohistectomía siguiendo un protocolo anestésico específico: se inició con preanestesia utilizando maleato de acepromacina (0,02 mg/kg) por vía intravenosa y tramadol (2 mg/kg); la inducción se llevó a cabo con ketamina (10 mg/kg), y el mantenimiento anestésico se realizó mediante bolos de propofol y ketamina (5 mg/kg).

Para identificar el efecto antimicrobiano y cicatrizante del factor de estudio, se establecieron dos grupos, cada uno conformado por 10 caninos.

Al grupo control (T0) se le aplicó solución salina en los días 1, 3, 6, 10, 14 directamente en la herida postquirúrgica en dosis de 1 ml/cm lineal; además, Ceftriaxona por vía parenteral a una dosis de 25 mg/kg, más Meloxicam (0,2 mg/kg por VO) como analgésico y antiinflamatorio, por último, la herida quedo cubierta con un apósito.

En el grupo de tratamiento (T1) se aplicaron nanopartículas de plata al 3% a una dosis de 1 ml/cm lineal por vía tópica directamente en la herida postquirúrgica; se dejó reposar durante un minuto y posteriormente se cubrió con apósito. Para el manejo del dolor se administró Meloxicam (0,2 mg/kg) por vía oral según el peso del canino, además de Ceftriaxona por vía parenteral a una dosis de 25 mg/kg. La aplicación tópica de nanopartículas de plata sobre la herida se realizó los días 1, 3, 6, 10 y 14.

Para identificar la presencia o ausencia de bacterias, se realizó un cultivo bacteriano, y para evaluar los niveles de proteína C reactiva, se extrajo una muestra de sangre de la vena cefálica del canino. Dichas evaluaciones se realizaron al inicio de la investigación (día 1) y al final del estudio (día 15).

3.2.6. Métodos de evaluación

- **Raza:** Para la variable raza se tomó en cuenta diferentes razas, categorizados como mestizajes y pedigree.

- **Peso:** El peso de cada paciente se determinó con ayuda de una balanza digital, en kilogramo.

- **Edad:** Se tomó los datos de acuerdo a la información proporcionadas por los propietarios de los pacientes.

- **Presencia de bacterias:** Para la variable presencia de bacterias se realizó un hisopado de la herida por medio de la técnica de Levine, posteriormente se envio a laboratorio para su análisis en donde se identificó la presencia o no de patógenos sobre la lesión, categorizándolos en: cultivo positivo o negativo, esto se realizó en los días 1 (Inicio) y 14 (final) del estudio.

- **Proteína C reactiva:** Se realizo la toma de una muestra sanguínea en los días 1 y 14, es decir al inicio del experimento y al final, los rangos de referencia para la especie canina fueron los siguientes:

- (0-1 mg/dl) No presencia de inflamación sistémica
- (1-3 mg/dl) Presencia leve de inflamación
- (3-10 mg/dl) Presencia de inflamación sistémica

- **Tiempo de Cicatrización:** La evaluación de esta variable fueron en los días 1, 3, 6, 10, 14. Mediante la ficha denominada "Evaluación cualitativa de las características macroscópicas de la herida por día''.

- **Estado de la cicatriz:** Esta variable se determinó mediante escala Vancouver, bajo la siguiente categorización: 0 una cicatriz normal y 15 una cicatriz patológica.

3.2.7. Análisis de datos

El análisis de los datos se lo realizó en el programa estadístico SPSS, empleando estadística descriptiva para las diferentes variables analizadas, las cuales se presentaron en tablas de frecuencia y porcentaje. Además, se empleó la prueba T "Student", para determinar si existe una diferencia significativa entre las medias de dos grupos y el gráfico de supervivencia de Kaplan-Meier para evaluar el tiempo de cicatrización, estableciendo un nivel de significancia de 0.05 en todos los análisis. Además, se realizó un análisis de varianza (ANOVA), cuyos detalles se presentan en la tabla correspondiente.

Tabla 2

Análisis de varianza

Fuente de variación	G.L Fórmula	Grados de libertad
Tratamiento	t-1	1
Error	t (r-1)	18
Total	rt -1	19

CAPÍTULO IV

4. RESULTADOS Y DISCUSIÓN

4.1. Interpretación de resultados

4.1.1. Raza de los caninos

Tabla 3

Raza de los caninos

	Control		Tratamiento		Total	
	F	%	*F*	%	*F*	%
Mestizo	6	60%	5	50%	11	55%
Pedrigee	4	40%	5	50%	9	45%
Total	10	100%	10	100%	20	100%

Figura 1

Raza del canino

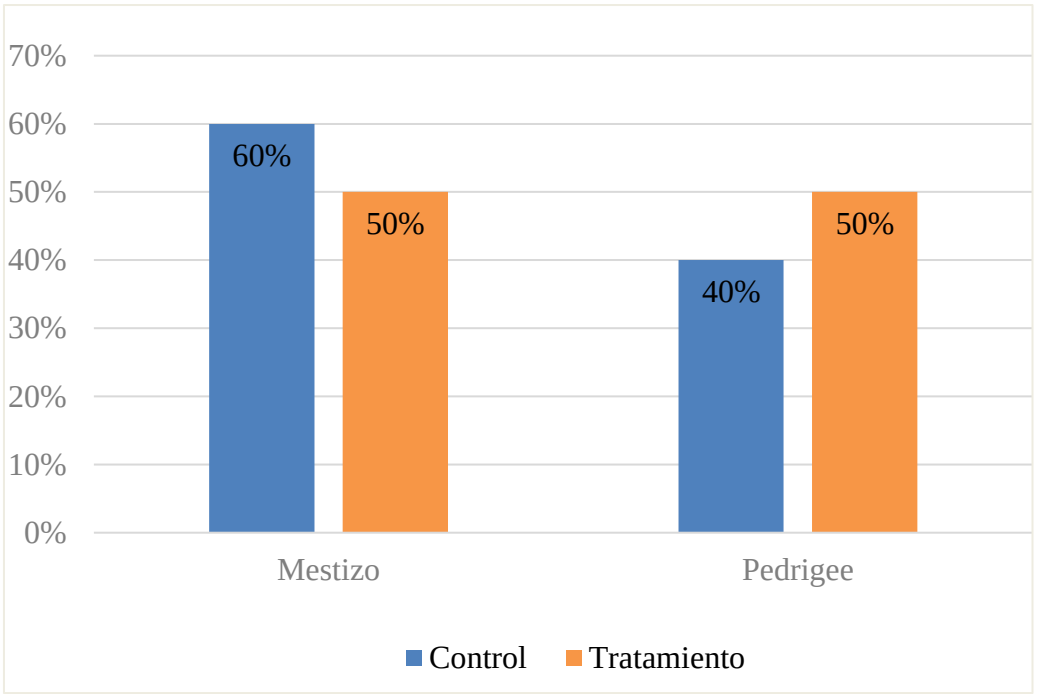

La figura 6 expuesta con antelación denota una distribución porcentual de las diferentes razas de perros. Para los grupos objeto de investigación se destaca que,

el grupo tratamiento tiene el 50% de los caninos son de raza mestiza y el 50% restante posee pedigree, mientras que el grupo control tiene un 60% raza mestiza y un 40% raza pedrigree, siendo que la raza mestiza la de mayor cantidad.

Estos hallazgos concuerdan con el estudio realizado por Veloz et al. (2022), quienes destacan que el 89% de los perros evaluados eran mestizos, lo que refleja la realidad poblacional en Ecuador. Esta alta proporción de perros mestizos no solo concuerda con nuestros resultados, sino que también subraya una tendencia notable en la tenencia de mascotas en el país. Es importante mencionar que en la mayoría de los hogares ecuatorianos se tiene al menos Funa mascota, y en gran medida, estas son de raza mestiza.

Parmar et al. (2023) y Sadek et al., (2024), llevaron a cabo estudios sobre el efecto cicatrizante y antimicrobiano de nanopartículas de plata en heridas caninas. Aunque los investigadores incluyeron ejemplares de diferentes razas en sus muestras, los resultados demostraron que el efecto terapéutico de las nanopartículas de plata fue consistente, sin mostrar variaciones significativas relacionadas con la raza del animal. Este hallazgo indica que la eficacia del tratamiento es independiente del origen racial. Nuestra investigación corrobora estos resultados, proporcionando evidencia adicional de que el tratamiento con nanopartículas de plata mantiene su eficacia tanto en perros mestizos como de pedigree.

4.1.2. Peso de los caninos

Tabla 4

Peso de los caninos

	Control		Tratamiento	
	F	%	*F*	%
Pequeño	7	70%	8	80%
Mediano	3	30%	2	20%
Grande	0	0%	0	0%
Total	10	100%	10	100%

Figura 2

Peso de los caninos grupo control y tratamiento

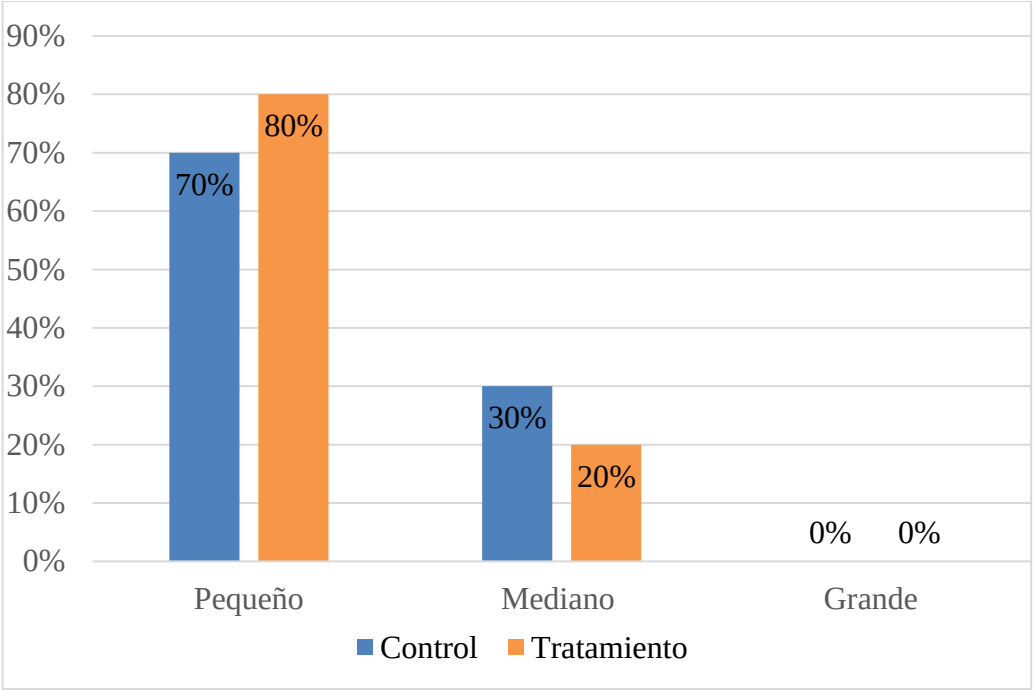

En la tabla 4 se representó el análisis de los pesos de los caninos y se identificó que para el caso del grupo control el 70% de los animales se consideran como pequeños (5 a 14 Kg), un 30% medianos (15 a 24 Kg). No existen perros de índole grande (25 a 50 Kg) dentro del estudio. En contraste, el grupo de tratamiento posee en un 80% perros pequeños y el 20% medianos.

La muestra de pesos de la población canina evaluada en nuestra investigación revela una predominancia de perros pequeños (5 a 14 Kg) y medianos (15 a 24 años). Esto indica una tendencia entre los propietarios a preferir mascotas que pesen menos de 25 kg, lo cual puede estar influenciado por la comodidad y facilidad de manejo que ofrecen estos animales. Además, los perros de menor peso son más fáciles de manejar y cumplen con el peso óptimo para ser sometidos a procedimientos quirúrgicos.

Con respecto a la variable peso de los caninos los datos analizados en nuestra investigación mostraron que las nanopartículas de plata actúan de igual manera sin restricción al peso del animal, esto lo corrobora Abdelhakiem et al. (2023), en su estudio de tratamiento de heridas en un modelo animal, revelando que no se encuentran diferencias significativas en cuanto al peso de los animales tratados con nanopartículas en heridas. No obstante, se puede dejar por sentado que la dosis recomendada para el tratamiento de heridas para todo animal independiente del peso es de 1 ml/cm lineal, esto se asemeja a la dosis recomendada para tratamientos de Distemper canino de 1.5 ml/kg de PV (Gastelum-Leyva et al., 2022).

4.1.3. Edad de los caninos

Tabla 5

Edad de los caninos

	Control		Tratamiento	
	F	%	*F*	%
Cachorro	3	30%	2	20%
Adultos	5	50%	7	70%
Geriátricos	2	20%	1	10%
Total	10	100%	10	100%

Figura 3

Edad de los caninos grupo control y tratamiento

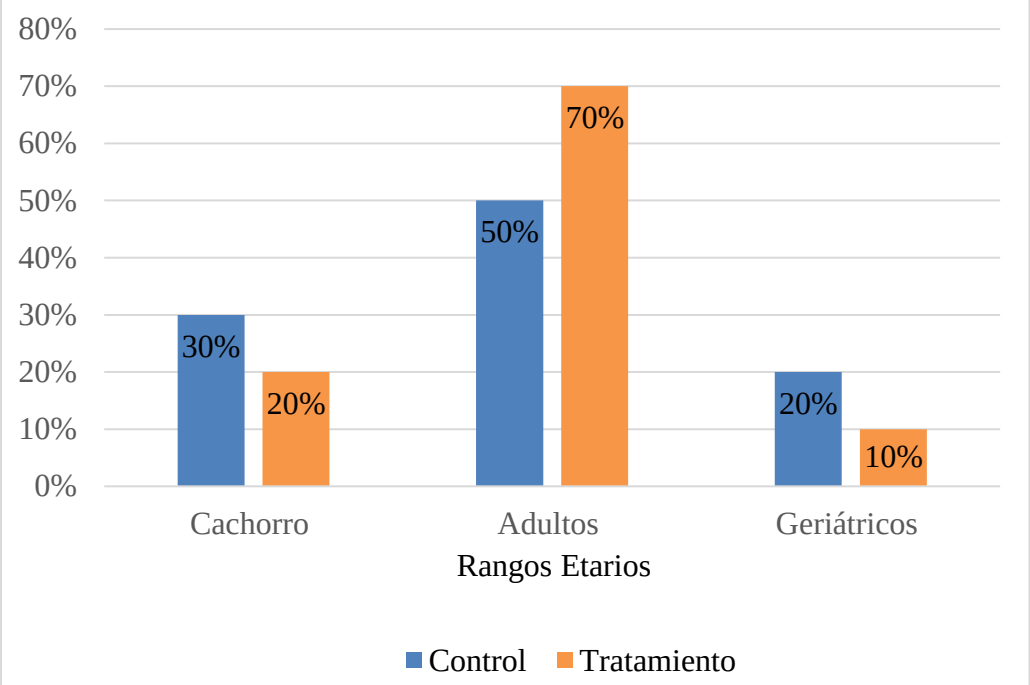

La edad de los caninos se clasificó en tres rangos: cachorro (0 a 1 año), adulto (1 a 6 años) y geriátrico (> 6 años). En el grupo de control, el 30% eran cachorros, el 50% adultos y el 20% geriátricos. En contraste, en el grupo de tratamiento, los cachorros representaron el 20%, los adultos el 70% y los geriátricos el 10%. En ambos grupos, los perros adultos constituyeron el porcentaje mayoritario.

La selección de la muestra en nuestro estudio, como se evidencia en los resultados tabulados (Tabla 5), priorizó a los caninos en etapa adulta, esta decisión se fundamenta en consideraciones clínicas críticas relacionadas con la capacidad quirúrgica y los procesos de recuperación. Los individuos adultos constituyen un grupo etario óptimo para intervenciones quirúrgicas, ya que presentan una estabilidad fisiológica que minimiza los riesgos asociados con procedimientos médicos invasivos (Howe, 2015).

Además, los datos recolectados en nuestra investigación coinciden con los hallazgos de Parmar et al. (2023), quienes trabajaron con muestras de distintas edades y evidenciaron que la edad de los animales no es un factor determinante en la respuesta al tratamiento con nanopartículas de plata (AgNPs). Aunque el estudio mostró una buena respuesta en diferentes rangos etarios, nuestra investigación sugiere que los animales adultos presentan una respuesta más favorable al tratamiento. Esto indica que, aunque las AgNPs son efectivas en diversas edades, su eficacia tiende a ser superior en el grupo adulto.

4.1.4. Presencia de bacterias

Tabla 6

Presencia de bacterias

	Control				Tratamiento			
	Inicio		Final		Inicio		Final	
	F	%	*F*	%	*F*	%	*F*	%
Si	10	100%	10	100%	10	100%	2	20%
No	0	0%	0	0%	0	0%	8	80%
Total	10	100%	10	100%	10	100%	10	100%
Prueba	Sig. p<0.005							
Correlación	0.000							
Anova	0.000							
T-student	0.000							

Figura 4

Presencia de bacterias en los caninos para el grupo control y tratamiento

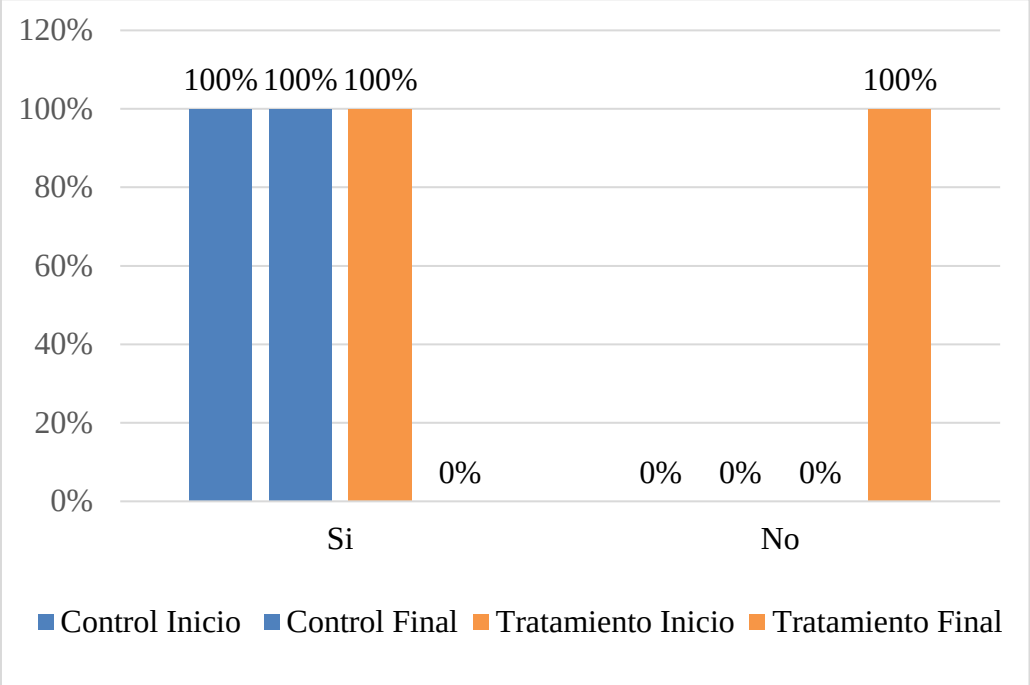

La figura 4 anteriormente descrita evidencia que, al inicio del estudio, el 100% de los perros, tanto del grupo de control como del grupo de tratamiento, presentaban

bacterias. Sin embargo, al cabo de 14 días, la presencia de bacterias permaneció constante en el grupo de control, afectando al 100% de los casos. En contraste, en el grupo de tratamiento con nanopartículas, no se detectó presencia de bacterias al finalizar el periodo de estudio.

Nuestros hallazgos coinciden con la investigación de Thammawithan et al. (2021), quienes demostraron una protección prolongada contra bacterias al utilizar nanopartículas de plata (AgNPs), evidenciando su eficacia frente a patógenos comunes en heridas. Este estudio reveló un daño celular más extenso en la membrana bacteriana con el uso de AgNPs en comparación con la gentamicina, confirmando su superioridad antimicrobiana. De manera similar la investigación de Ziąbka et al, (2023), reporto que las nanopartículas de plata reducen significativamente la carga bacteriana en heridas posquirúrgicas, destacando su potente acción bactericida contra bacterias tanto Gram positivas como Gram negativas. Estos resultados, al igual que los hallazgos encontrados en nuestro trabajo investigativo, demuestran el potencial de las AgNPs como una alternativa efectiva en el tratamiento de infecciones bacterianas en heridas.

4.1.5. Presencia de proteína C reactiva

Tabla 7

Presencia de proteína C al inicio y final del proceso experimental

	Control				Tratamiento			
	Inicio		Final		Inicio		Final	
	F	%	*F*	%	*F*	%	*F*	%
No Presenta CRP	5	50%	4	40%	7	70%	10	100%
Si presentan CRP	5	50%	6	60%	3	30%	0	0%
Total	10	100%	10	100%	10	100%	10	100%

Figura 5

Presencia de proteína C en los caninos para el grupo control y tratamiento

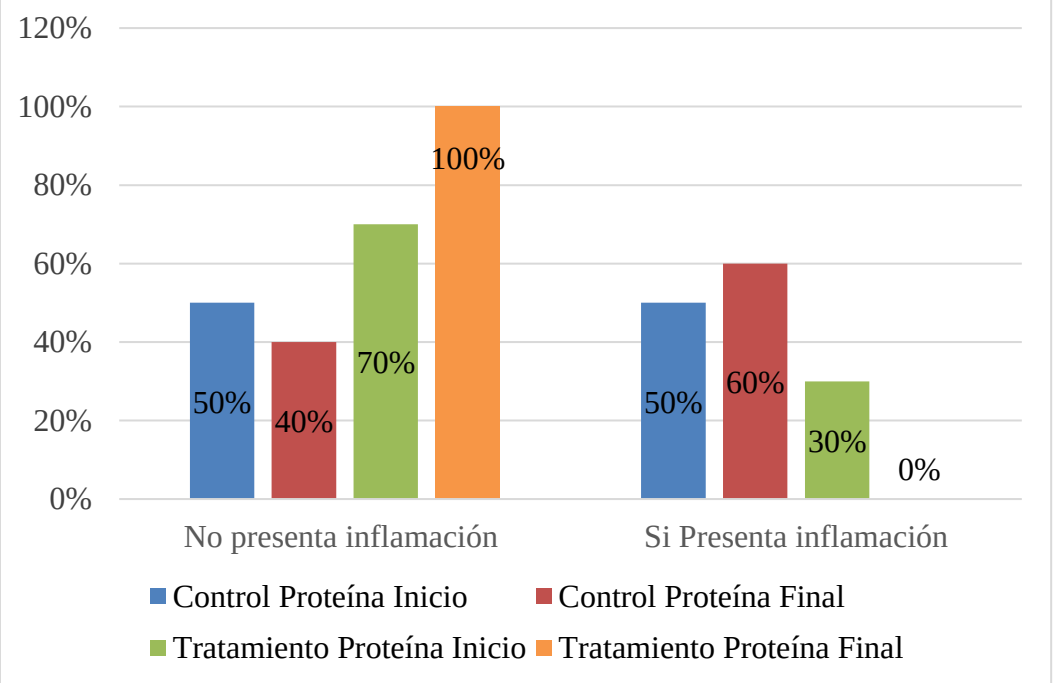

En el grupo de control, el 50% de los caninos no mostró presencia de proteína C reactiva (PCR) al inicio del estudio, indicando ausencia de inflamación, mientras que el 50% sí presentó inflamación. Al finalizar la investigación, el 40% no mostró inflamación y el 60% sí. En contraste, el grupo tratado con nanopartículas de plata (AgNP) presentó un 70% sin inflamación al inicio y un 30% con inflamación. Al final del experimento, el 100% de los perros en este grupo no mostraron signos de inflamación sistémica.

La proteína C reactiva es un biomarcador útil para determinar la presencia de inflamación sistémica en caninos tras una intervención quirúrgica (Blanca et al. 2015). En nuestra investigación, tanto el grupo control como el grupo tratado presentaron inflamación sistémica al inicio del estudio. Sin embargo, al final del experimento, el grupo tratado con nanopartículas de plata ya no mostró signos de inflamación. Esto podría deberse a que la proteína permanece presente durante las 72 horas posteriores a la cirugía.

La presencia de esta proteína tras la aplicación de nanopartículas de plata es un tema digno de análisis, ya que nos permite evaluar si estas nanopartículas tienen un efecto antiinflamatorio que favorece una cicatrización más rápida y contribuye a determinar el progreso de la recuperación del paciente. Nuestros hallazgos sugieren que la aplicación de nanopartículas directamente sobre la herida tiene un efecto positivo, ya que redujo la cantidad de pacientes con inflamación y facilitó una recuperación más rápida, resultando en cicatrices normales.

Por lo tanto, el grupo tratado con nanopartículas de plata mostró una mejor respuesta en la inflamación postquirúrgica, lo que concuerda con los hallazgos de Ziąbka et al. (2023), quienes describen el mecanismo de reducción de la inflamación en heridas. Además, Du et al. (2023), encontraron que los animales que recibieron AgNPs presentaron niveles significativamente más bajos de proteína C reactiva (CRP) en comparación con el grupo de control. Esto evidencia que las AgNPs tienen un efecto antiinflamatorio en heridas, lo que refuerza su potencial como tratamiento efectivo en el manejo de la inflamación postquirúrgica.

4.1.6. Tiempo de cicatrización

Tabla 8

Tiempo de cicatrización

		TIEMPOS									
		Día 1		Día 3		Día 6		Día 10		Día 14	
ESTADOS		C	T	C	T	C	T	C	T	C	T
Sin resolución	N	10	10	8		8		5			
	%	100	100	80		80		50			
Poco resuelto	N	0	0	2		2	1	4		6	
	%	0	0	20		20	10	40		60	
En proceso	N	0	0	0	8		4	1	2	3	
	%	0	0	0	80		40	10	20	30	
Avanzado	N	0	0	0	2		5		8	1	10
	%	0	0	0	20		50		80	10	100
Total	N	10	10	10	10	10	10	10	100	10	10
	%	100	100	100	100	100	100	100	100	100	100
Prueba						**Sig. p valor**					
Correlación						0.000					
Anova						0.000					
T-student						0.000					

Figura 6

Funciones de supervivencia de Kaplan-Meier

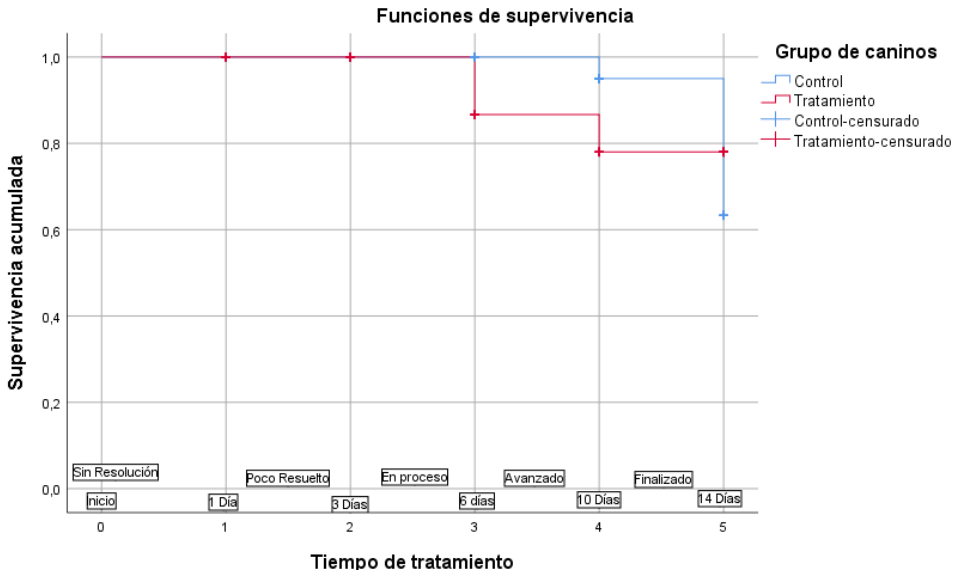

La Tabla 8 presenta el progreso de los grupos "C" (control) y "T" (tratamiento) en la evaluación de la cicatrización, categorizada en los siguientes estados: "Sin resolución", "Poco resuelto", "En proceso" y "Avanzado". La evaluación se realizó en cinco días específicos: Día 1, Día 3, Día 6, Día 10 y Día 14. Para cada estado y en cada día, se muestra la cantidad de casos (N) y el porcentaje (%) de estos casos respecto al total de cada grupo. En el Día 1, tanto el grupo de control (C) como el grupo en tratamiento (T) tienen el 100% de sus casos en el estado "Sin resolución". Sin embargo, a medida que pasan los días, se observan cambios en ambos grupos. En el grupo de control, los casos empiezan a avanzar lentamente a estados como "Poco resuelto" y "En proceso", hasta que en el Día 14, y a pesar de esto solo el 10% de los casos están en el estado "Avanzado". Por su parte, el grupo en tratamiento muestra una evolución similar, pero en algunos días el avance es más rápido que en el grupo de control, alcanzando también el 100% de resolución en el estado "Avanzado" para el Día 14. Esto sugiere que ambos grupos progresan hacia la resolución completa del proceso, con pequeñas diferencias en la velocidad de avance entre ellos.

La figura 6 muestra el gráfico de supervivencia de Kaplan-Meier para el grupo de control y el grupo tratamiento durante el periodo de tratamiento de 14 días. Ambos grupos comienzan con una alta supervivencia, pero a partir del intervalo 3 (día 6), el grupo tratamiento experimenta una ligera disminución en la supervivencia, con caídas en los intervalos 3 y 4 (6 a 10 días), mientras que el grupo Control muestra una caída en el intervalo 4 (día 10), aunque mantiene una supervivencia acumulada levemente mayor que el tratamiento hacia el final. Sin embargo, al intervalo 5 (día 14) se evidencia que el grupo de tratamiento presenta mayor probabilidad de supervivencia. En consecuencia, se puede aseverar que, aunque el grupo tratamiento presenta una disminución en la supervivencia acumulada, ambos grupos parecen mantener niveles de supervivencia relativamente altos a lo largo del estudio. Sin embargo, el grupo de tratamiento tiende a tener una supervivencia ligeramente mayor al final del periodo en comparación con el grupo control.

Los análisis estadísticos realizados corroboran estas observaciones, con valores de significancia $p < 0.000$ en las pruebas de correlación, ANOVA y T-student, lo que indica que las diferencias entre los grupos son estadísticamente significativas. Además, la Figura 6 muestra la supervivencia acumulada de los caninos durante el mismo periodo. Aunque ambos grupos comenzaron con alta supervivencia, se registraron caídas en ciertos intervalos; sin embargo, al final del estudio, el grupo tratamiento mostró una probabilidad de supervivencia ligeramente superior al grupo control.

Estos hallazgos respaldan los resultados obtenidos por otros investigadores, lo que nos permite afirmar con confianza que las nanopartículas de plata efectivamente reducen el tiempo de cicatrización en pacientes caninos. En la actualidad, existe un creciente interés en investigar este tipo de tratamientos, ya que el objetivo es lograr una recuperación más favorable y rápida de las heridas en estos animales. Estos hallazgos son relevantes, dado que los pacientes caninos son propensos a mantener heridas en mal estado y con cicatrices persistentes. La aplicación de nanopartículas de plata podría representar un avance significativo en el manejo de estas condiciones, mejorando así la calidad de vida de nuestros pacientes.

Todos estos resultados son consistente con el estudio realizado por Parmar et al. (2023), quienes evaluaron la aplicación tópica de nanopartículas de plata en veinte caninos de diversas razas. Los investigadores observaron que, en la mayoría de los casos, se produjo granulación del tejido en el sitio de la herida durante los 5 a 10 días posteriores al tratamiento. Además, notaron que la contracción de la herida se presentaba en un período de 3 a 5 días, y la curación completa, con o sin formación de cicatriz, se alcanzaba entre 15 y 32 días versus un grupo control que el cierre de la herida o la mejora presentaron luego de los 20 días. Estos hallazgos coinciden plenamente con los resultados obtenidos en nuestra investigación y subrayan la efectividad de las nanopartículas de plata en la promoción de la cicatrización en diferentes razas caninas.

4.1.7. Estado de la cicatriz

Tabla 9

Estado de la cicatriz

	Control		Tratamiento	
	F	%	*F*	%
Cicatriz Normal	0	0%	9	90%
Cicatriz Patológica	10	100%	1	10%
Prueba	Sig. p<0.005			
Correlación	0.000			
Anova	0.000			
T-student	0.000			

Figura 7

Estado de la cicatriz mediante escala Vancouver

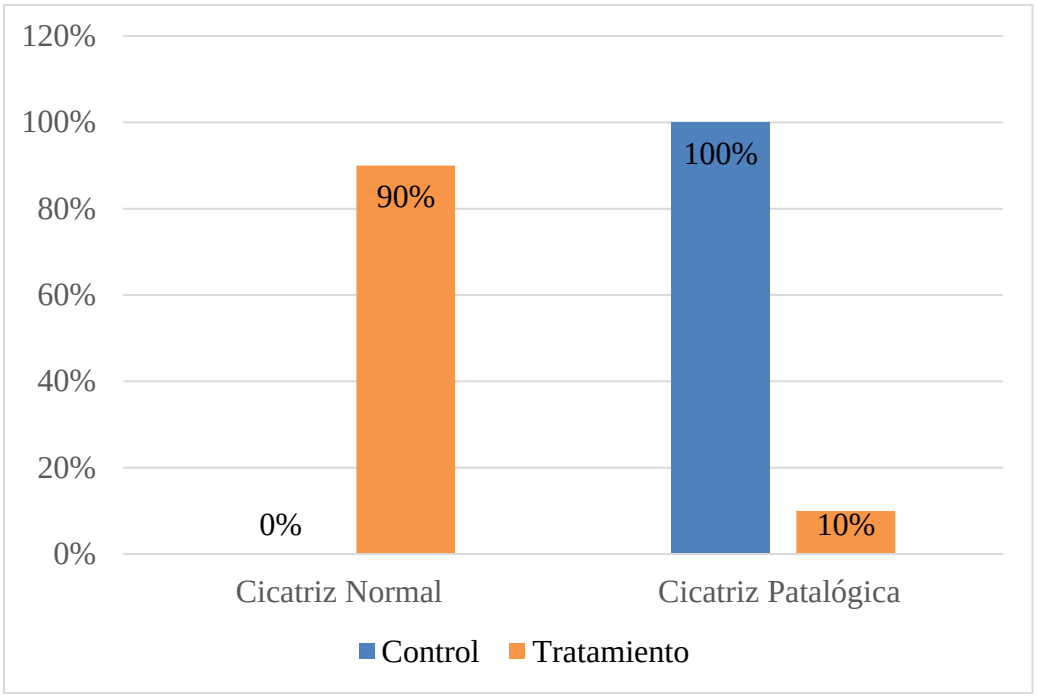

En la figura 12 se observa que al final del análisis, a los 14 días, el grupo de control presentó un 100% de casos con cicatriz patológica, mientras que el grupo tratado con nanopartículas de plata mostró que el 90% de los caninos tenía cicatrización

normal y solo el 10% presentaba cicatriz patológica. Estos resultados se ven respaldados por un valor p < menor que 0.005, lo que indica que la aplicación de nanopartículas al 3% es efectiva y mejora el estado de las cicatrices en comparación con el tratamiento convencional.

En la búsqueda de mejorar el estado y la calidad de vida de los pacientes veterinarios, así como de lograr cicatrices estéticamente más satisfactorias, las nanopartículas de plata (AgNPs) emergen como una opción terapéutica eficaz para abordar este desafío (Silva et al., 2018). Los resultados obtenidos en nuestra investigación evidencian claramente el impacto positivo de este tratamiento en la cicatrización, consolidando su potencial para mejorar tanto la salud como la apariencia de las heridas en los pacientes caninos.

Además, este resultado concuerda con el estudio realizado por Gaikwad et al. (2022), en donde se encontró que la aplicación tópica de AgNPs es eficaz para la cicatrización de heridas por incisión y además este promueve la cicatrización de heridas del tejido animal con la regeneración de los folículos pilosos. Por otra parte, en el estudio realizado por Chowdhury et al., (2014) demostró que al final de su investigación día 14 las nanopartículas de plata, mostraron una curación completa y no se observaron signos de edema o eritema local en ningún grupo de tratamiento.

Por último, Thammawithan et al. (2021), evidencian en su investigación que las nanopartículas de plata promueven una rápida regeneración del tejido, concluyendo que su aplicación tópica resulta en cicatrices más organizadas y estéticamente agradables en un corto período de tiempo. En contraste, el grupo control mostró cicatrización patológica, similar a lo observado en nuestra investigación. Por otro lado, los pacientes del grupo de tratamiento experimentaron una recuperación más rápida, lo que resalta la eficacia de las nanopartículas de plata en el proceso de cicatrización.

4.2.Comprobación de hipótesis

Los análisis estadísticos realizados han mostrado un valor de significancia de 0.000 para las variables más relevantes, lo que indica que $p<0.05$. Esto sugiere que existe una significancia estadística en las variables analizadas, específicamente en la presencia de bacterias, el tiempo de cicatrización y el estado de la cicatriz. Por lo tanto, se decide aceptar la hipótesis alternativa (Ha) y rechazar la hipótesis nula (Ho).

En consecuencia, se concluye lo siguiente: La aplicación tópica de nanopartículas de plata al 3% disminuye el tiempo de cicatrización y la tasa de infección en heridas postquirúrgicas en pacientes caninos, frente al tratamiento convencional.

CAPÍTULO V

5.2. CONCLUSIONES

- La aplicación de las nanopartículas de plata al 3% en heridas postoperatorias en perros muestra un eficaz efecto antimicrobiano y cicatrizante. La capacidad de las nanopartículas para reducir la presencia de bacterias y mejorar la calidad de las cicatrices en comparación con los tratamientos convencionales sugiere que este tratamiento es una opción beneficiosa en el manejo de heridas postoperatorias en animales, con un bajo riesgo de infección. También promueve una curación más rápida.

- Evaluando el efecto antibacteriano de las nanopartículas, se ha concluido que este tratamiento reduce significativamente la carga bacteriana en la zona tratada. Esto confirma el potencial de las nanopartículas de plata como agentes antimicrobianos eficaces, especialmente en el contexto de heridas donde el crecimiento excesivo de bacterias puede comprometer el proceso de curación y aumentar el riesgo de complicaciones.

- En cuanto al efecto cicatrizante, los resultados muestran que las nanopartículas de plata contribuyen a una cicatrización mejor y más rápida, lo que se ve en el aspecto final de la cicatriz. Este hallazgo muestra que el uso de nanopartículas no sólo promueve la regeneración de tejidos, sino que también optimiza el proceso de curación, lo que resulta en cicatrices más estéticas y menos propensas a la inflamación a largo plazo.

- La comparación de los tiempos de tratamiento permite concluir que el tratamiento con nanopartículas de plata consigue una curación más rápida que el tratamiento convencional, y alcanza un estado de curación avanzado en menos tiempo. Este hallazgo es particularmente relevante en el campo veterinario, donde reducir los tiempos de tratamiento es esencial para el bienestar animal y reducir el costo de la atención.

5.2. RECOMENDACIONES

- Se recomiendan realizar más estudios que evalúen el efecto de las nanopartículas de plata al 3% en más casos y en diferentes tipos de lesiones y condiciones para determinar su aplicabilidad a gran escala y seguridad a largo plazo en el uso veterinario.

- Además, es necesario explorar el uso de nanopartículas de plata en combinación con otros tratamientos antimicrobianos para potenciar los efectos y reducir la posibilidad de resistencia bacteriana, así como monitorear el efecto de su uso a largo plazo sobre el microbiota natural.

- En cuanto a la cicatrización de heridas, se recomiendan más estudios para evaluar las características de la cicatriz a nivel histológico para comprender mejor los mecanismos de regeneración tisular promovidos por las nanopartículas y optimizar su aplicación en casos de heridas más graves.

- Finalmente, recomendamos realizar un estudio integral sobre la creación y síntesis de bio nanopartículas de plata, enfocándonos en desarrollar una alternativa que sea verdaderamente sostenible con el medio ambiente y presente una toxicidad mínima para los organismos vivos. Esta investigación deberá profundizar en los mecanismos de interacción de las nanopartículas a nivel celular, evaluando sistemáticamente sus posibles efectos adversos, los umbrales de concentración seguros y su impacto biológico a corto y largo plazo, con el objetivo de impulsar el desarrollo de nanomateriales más seguros y eficientes en medicina veterinaria.

BIBLIOGRAFÍA

Abazari, M., Ghaffari, A., Rashidzadeh, H., Badeleh, S. M., & Maleki, Y. (2022). A Systematic Review on Classification, Identification, and Healing Process of Burn Wound Healing. *The International Journal of Lower Extremity Wounds*, *21*(1), 18-30. https://doi.org/10.1177/1534734620924857

Abdelhakiem, M. A. H., Hussein, A., Seleim, S. M., Abdelbaset, A. E., & Abd-Elkareem, M. (2023). Silver nanoparticles and platelet-rich fibrin accelerate tendon healing in donkey. *Scientific Reports*, *13*(1), 1-11. https://doi.org/10.1038/s41598-023-30543-w

Adil, M., Alam, S., Amin, U., Ullah, I., Muhammad, M., Ullah, M., Rehman, A., & Khan, T. (2023). Efficient green silver nanoparticles-antibiotic combinations against antibiotic-resistant bacteria. *AMB Express*, *13*(1), 1-15. https://doi.org/10.1186/s13568-023-01619-7

Barbeito, C. G., & Diessler, M. E. (2022). *Introducción a la histologia veterinaria* (1ra ed.). Universidad Nacional de La Plata (EDULP). https://doi.org/10.35537/10915/149242

Bencharif, D., Amirat, L., Garand, A., & Tainturier, D. (2010). Ovariohysterectomy in the Bitch. *Obstetrics and Gynecology International*, *2010*, 1-7. https://doi.org/10.1155/2010/542693

Blanca, C.-H., Héctor, G.-B., Luis, D.-G., Laura, R., Alejandro, E.-C., Francisco, G.-P., Carlos, L., & Alberto, M.-R. (2015). Los perfiles de proteínas de fase aguda como biomarcadores en medicina de perros y gatos. *Revista Abanico Veterinario*, *1*(1), 51-62. https://dialnet.unirioja.es/servlet/articulo?codigo=6078053

Bourguignon, E., Diegues, L., Sell, T., & Silva, E. (2013, febrero 27). Dermatology in Dogs and Cats. *Insights from Veterinary Medicine*, *1*(1), 1-33. https://doi.org/10.5772/53660

Caló, E., & Khutoryanskiy, V. V. (2015). Biomedical applications of hydrogels: A review of patents and commercial products. *European Polymer Journal*, *65*, 252-267. https://doi.org/10.1016/j.eurpolymj.2014.11.024

Cambronero Ulate, P., Cerdas Fernández, A., & Chang Chen, V. (2022). Fisiopatología de la cicatrización patológica. *Revista Medica Sinergia*, *7*(5), e820. https://doi.org/10.31434/rms.v7i5.820

Cervera-Villaseñor, B. D., Sánchez-Chiprés, D. R., Zamudio-Ojeda, A., & Guevara-Martínez, S. J. (2023). Importancia de la nanotecnología en las ciencias veterinarias. *Ciencia Latina Revista Científica Multidisciplinar*, *7*(1), 9549-9561. https://doi.org/10.37811/cl_rcm.v7i1.5077

Chopra, H., Mohanta, Y. K., Mahanta, S., Mohanta, T. K., Singh, I., Avula, S. K., Mallick, S. P., Rabaan, A. A., AlSaihati, H., Alsayyah, A., Alissa, M., Alturaifi, H. R., AlAlwan, B., Attia, M. S., Chakraborty, S., & Dhama, K. (2023). Recent updates in nanotechnological advances for wound healing: A narrative review. *Nanotechnology Reviews*, *12*(1), 20230129. https://doi.org/10.1515/ntrev-2023-0129

Chowdhury, S., De, M., Guha, R., Batabyal, S., Samanta, I., Hazra, S. K., Ghosh, T. K., Konar, A., & Hazra, S. (2014). Influence of silver nanoparticles on post-surgical wound healing following topical application. *European Journal of Nanomedicine*, *6*(4), 237-247. https://doi.org/10.1515/ejnm-2014-0030

Deeba, F., Parveen, S., Rashid, Z., Aleem, A., & Raza, H. (2023). Green Synthesis and Evaluation of *Lepidium didymum*-mediated Silver Nanoparticles for *in vitro* Antibacterial Activity and Wound Healing in the Animal Model. *Journal of Oleo Science*, *72*(4), 429-439. https://doi.org/10.5650/jos.ess22380

Demmer, W., Sorg, H., Steiert, A., Hauser, J., & Tilkorn, D. J. (2021). Wound Healing and Therapy in Soft Tissue Defects of the Hand and Foot from a Surgical Point of View. *Medical Sciences*, *9*(4), 1-71. https://doi.org/10.3390/medsci9040071

Domínguez-Saavedra, G., & Hernández-Galván, J. M. (2021). Actualización en el manejo de heridas. *Cirugía Plástica*, *31*(3), 124-136. https://doi.org/10.35366/103715

Dorado, J. G., & Fraile, P. A. (2021). Anatomía y fisiología de la piel. *Pediatria Integral*, *24*(3), 1-13. https://www.pediatriaintegral.es/wp-content/uploads/2021/xxv03/07/n3-156e1-13_RB_JesusGarcia.pdf

Durán, E. M., Moreno, D. H., Santiyán, M. P. M., Rodríguez, F. S., & López, M. P. (2021). *Las nanopartículas y sus aplicaciones biomédicas* (1ra ed.). Universidad de Extremadura.

Fawzy, M., Khairy, G. M., Hesham, A., Rabaan, A. A., El-Shamy, A. G., & Nagy, A. (2021). Nanoparticles as a novel and promising antiviral platform in veterinary medicine. *Archives of Virology*, *166*(10), 2673-2682. https://doi.org/10.1007/s00705-021-05177-w

Gaikwad, S., Birla, S., Ingle, A. P., Gade, A., Ingle, P., Golińska, P., & Rai, M. (2022). Superior in vivo Wound-Healing Activity of Mycosynthesized Silver Nanogel on Different Wound Models in Rat. *Frontiers in Microbiology*, *13*(1), 404-881. https://doi.org/10.3389/fmicb.2022.881404

García González, R. F., Gago Fornell, M., Chumilla López, S., & Gaztelu Valdés, V. (2013). Abordaje de enfermería en heridas de urgencias. *Gerokomos*, *24*(3), 132-138. https://doi.org/10.4321/S1134-928X2013000300007

García, Y. S. (2023). Cicatrización de Heridas en la Diabetes Mellitus. *Revista científica de Archivos de medicina*, *19*(1), 1-4.

Gastelum-Leyva, F., Pena-Jasso, A., Alvarado-Vera, M., Plascencia-López, I., Patrón-Romero, L., Loera-Castañeda, V., Gándara-Mireles, J. A., Lares-Asseff, I., Leal-Ávila, M. Á., Alvelais-Palacios, J. A., Almeida-Pérez, J., Bogdanchikova, N., Pestryakov, A., & Almanza-Reyes, H. (2022). Evaluation of the Efficacy and Safety of Silver Nanoparticles in the Treatment of Non-Neurological and Neurological Distemper in Dogs: A Randomized Clinical Trial. *Viruses*, *14*(11), 23-29. https://doi.org/10.3390/v14112329

Hernández, I., Valverde, A., Ibancovichi-Camarillo, J. A., Sánchez-Aparicio, P., Recillas-Morales, S., Osorio-Avalos, J., Rodríguez-Velázquez, D., & Miranda-Cortés, A. E. (2020). Clinical evaluation of postoperative analgesia, cardiorespiratory parameters and changes in liver and renal function tests of paracetamol compared to meloxicam and carprofen in dogs undergoing ovariohysterectomy. *PLOS ONE*, *15*(2), e0223697. https://doi.org/10.1371/journal.pone.0223697

Howe, L. (2015). Current perspectives on the optimal age to spay/castrate dogs and cats. *Veterinary Medicine: Research and Reports*, *6*(1), 171-180. https://doi.org/10.2147/VMRR.S53264

Kosachenco, B. (2018). Efecto terapéutico de la Ozonoterapia en la cicatrización de heridas en perros: Reporte de casos. *Revista Española de Ozonoterapia*, *8*(1), 197-210. https://dialnet.unirioja.es/servlet/articulo?codigo=6554699

Krishnan, S., Thirunavukarasu, A., Jha, N. K., Gahtori, R., Roy, A. S., Dholpuria, S., Kesari, K. K., Singh, S. K., Dua, K., & Gupta, P. K. (2021). Nanotechnology-based therapeutic formulations in the battle against animal coronaviruses: An update. *Journal of Nanoparticle Research*, *23*(10), 1-19. https://doi.org/10.1007/s11051-021-05341-y

Mulat, A., & Samrawit, M. (2018). Review on Ovariohysterectomy: Surgical approach, Post operative Complications and their Management in Bitches. *International Journal of Advanced Multidisciplinary Research*, *5*(3), 20-28. http://dx.doi.org/10.22192/ijamr.2018.05.03.003

Mussin, J. E., Roldán, M. V., Rojas, F., Sosa, M. D. L. Á., Pellegri, N., & Giusiano, G. (2019). Antifungal activity of silver nanoparticles in combination with ketoconazole against Malassezia furfur. *AMB Express*, *9*(1), 1-31. https://doi.org/10.1186/s13568-019-0857-7

Mussin, J., & Giusiano, G. (2022). Biogenic silver nanoparticles as antifungal agents. *Frontiers in Chemistry*, *10*, 1-13. https://doi.org/10.3389/fchem.2022.1023542

Naskar, A., & Kim, K. (2020). Recent Advances in Nanomaterial-Based Wound-Healing Therapeutics. *Pharmaceutics*, *12*(6), 1-20. https://doi.org/10.3390/pharmaceutics12060499

Navarro, K. L., Huss, M., Smith, J. C., Sharp, P., Marx, J. O., & Pacharinsak, C. (2021). Mouse Anesthesia: The Art and Science. *ILAR Journal*, *62*(1-2), 238-273. https://doi.org/10.1093/ilar/ilab016

Nqakala, Z. B., Sibuyi, N. R. S., Fadaka, A. O., Meyer, M., Onani, M. O., & Madiehe, A. M. (2021). Advances in Nanotechnology towards Development of Silver Nanoparticle-Based Wound-Healing Agents. *International Journal of Molecular Sciences*, *22*(20), 11-27. https://doi.org/10.3390/ijms222011272

Ortiz-Arana, G., Talavera-Rojas, M., Velazquez-Ordoñez, V., & Acosta-Dibarrat, J. P. (2021). Aplicaciones de las nanopartículas metálicas en las ciencias veterinarias. *Revista MVZ Córdoba*, *26*(3), 21-23. https://doi.org/10.21897/rmvz.2123

Paladini, F., & Pollini, M. (2019). Antimicrobial Silver Nanoparticles for Wound Healing Application: Progress and Future Trends. *Materials*, *12*(16), 25-40. https://doi.org/10.3390/ma12162540

Parmar, J. J., Hadiya, K. K., Shah, A. I., Rao, N., & Amin, N. R. (2023). Topical Applications of Silver Nanoparticles for Wound Healing Enhancement in Various Animals. *Indian Journal of Animal Research*, *Of*. https://doi.org/10.18805/IJAR.B-5122

Rodríguez Nájera, G. F., Camacho Barquero, F. A., & Umaña Bermúdez, C. A. (2020). Factores de riesgo y prevención de infecciones del sitio quirúrgico. *Revista Medica Sinergia*, *5*(4), 4-44. https://doi.org/10.31434/rms.v5i4.444

Sadek, A. A., Abdel-ghaffar, S. K., Semieka, M., & Moustafa, S. (2024). The efficiency of intra-articular injection of silver nanoparticles (AgNPs) on repair of experimentally induced avascular meniscal tear in dogs. *Journal of Advanced Veterinary Research*, *14*(1), 91-95. https://www.advetresearch.com/index.php/AVR/article/view/1607/1050

Salleh, A., Naomi, R., Utami, N. D., Mohammad, A. W., Mahmoudi, E., Mustafa, N., & Fauzi, M. B. (2020). The Potential of Silver Nanoparticles for Antiviral and Antibacterial Applications: A Mechanism of Action. *Nanomaterials*, *10*(8), 15-66. https://doi.org/10.3390/nano10081566

Seifalian, A. M. (2018). Nanoparticles in wound healing from hope to promise from promise to routine. *Frontiers in Bioscience*, *23*(3), 1038-1059. https://doi.org/10.2741/4632

Shalaby, M. A., Anwar, M. M., & Saeed, H. (2022). Nanomateriales para su aplicación en la cicatrización de heridas: Estado actual y perspectivas de futuro. *Journal of Polymer Research*, *29*(91), 1-37. https://doi.org/10.1007/s10965-021-02870-x

Silva, M. M. P., Aguiar, M. I. F. D., Rodrigues, A. B., Miranda, M. D. C., Araújo, M. Â. M., Rolim, I. L. T. P., & Souza, A. M. A. E. (2018). Utilização de nanopartículas no tratamento de feridas: Revisão sistemática. *Revista Da Escola de Enfermagem Da USP*, *51*(0). https://doi.org/10.1590/s1980-220x2016043503272

Souci, L., & Denesvre, C. (2021). 3D skin models in domestic animals. *Veterinary Research*, *52*(1), 1-21. https://doi.org/10.1186/s13567-020-00888-5

Thammawithan, S., Srichaiyapol, O., Siritongsuk, P., Daduang, S., Klaynongsruang, S., Prapasarakul, N., & Patramanon, R. (2021). Anisotropic Silver Nanoparticles Gel Exhibits Antibacterial Action and Reduced Scar Formation on Wounds Contaminated with Methicillin-Resistant Staphylococcus pseudintermedius (MRSP) in a Mice Model. *Animals*, *11*(12), 1-14. https://doi.org/10.3390/ani11123412

Ugwu, N. E., Eze, C. A., Udegbunam, R. I., & Nnaji, T. O. (2018). Perioperative analgesic efficacy of constant rate infused tramadol hydrochloride as an adjunct to postoperative ketoprofen in ovariohysterectomized bitches. *Indian Journal of Animal Research*, *5*(54), 627-630. https://doi.org/10.18805/ijar.B-984

Vazquez-Muñoz, R., Meza-Villezcas, A., Fournier, P. G. J., Soria-Castro, E., Juarez-Moreno, K., Gallego-Hernández, A. L., Bogdanchikova, N., Vazquez-Duhalt, R., & Huerta-Saquero, A. (2019). Enhancement of antibiotics antimicrobial activity due to the silver nanoparticles impact on the cell membrane. *PLOS ONE*, *14*(11), 1-18. https://doi.org/10.1371/journal.pone.0224904

Vietri Rudan, M., & Watt, F. M. (2022). Mammalian Epidermis: A Compendium of Lipid Functionality. *Frontiers in Physiology*, *12*(1), 804-824. https://doi.org/10.3389/fphys.2021.804824

Villagómez, A. S. V. (2021). *"Evaluación de la sábila «Aloe vera barbadensis miller» como coadyuvante en la cicatrización de OSH (Ooforo Salpingo Histerectomía) en caninas"* [Tesis de pregrado, Universidad Técnica de Cotopaxi]. https://repositorio.utc.edu.ec/bitstream/27000/7881/1/PC-002030.pdf

Vinueza Veloz, P., Fernando Vinueza, A., Aldaz Pachacama, N. R., & Álvarez Almeida, K. M. (2022). Factores asociados al tiempo de adopción de perros procedentes de refugios en Ecuador. Un estudio observacional longitudinal. *AlfaPublicaciones*, *4*(2), 41-54. https://doi.org/10.33262/ap.v4i2.198

Youssef, F. S., El-Banna, H. A., Elzorba, H. Y., & Galal, A. M. (2019). Application of some nanoparticles in the field of veterinary medicine. *International Journal of Veterinary Science and Medicine*, *7*(1), 78-93. https://doi.org/10.1080/23144599.2019.1691379

Ziąbka, M., Matysiak, K., Cholewa-Kowalska, K., Kyzioł, A., Królicka, A., Sapierzyński, R., Januchta-Kurmin, M., & Bissenik, I. (2023). In Vitro and In Vivo Studies of Antibacterial Coatings on Titanium Alloy Implants for Veterinary Application. *International Journal of Molecular Sciences*, *24*(9), 14-81. https://doi.org/10.3390/ijms24098114

ANEXOS

Anexo 1. Mapa de ubicación de la investigación

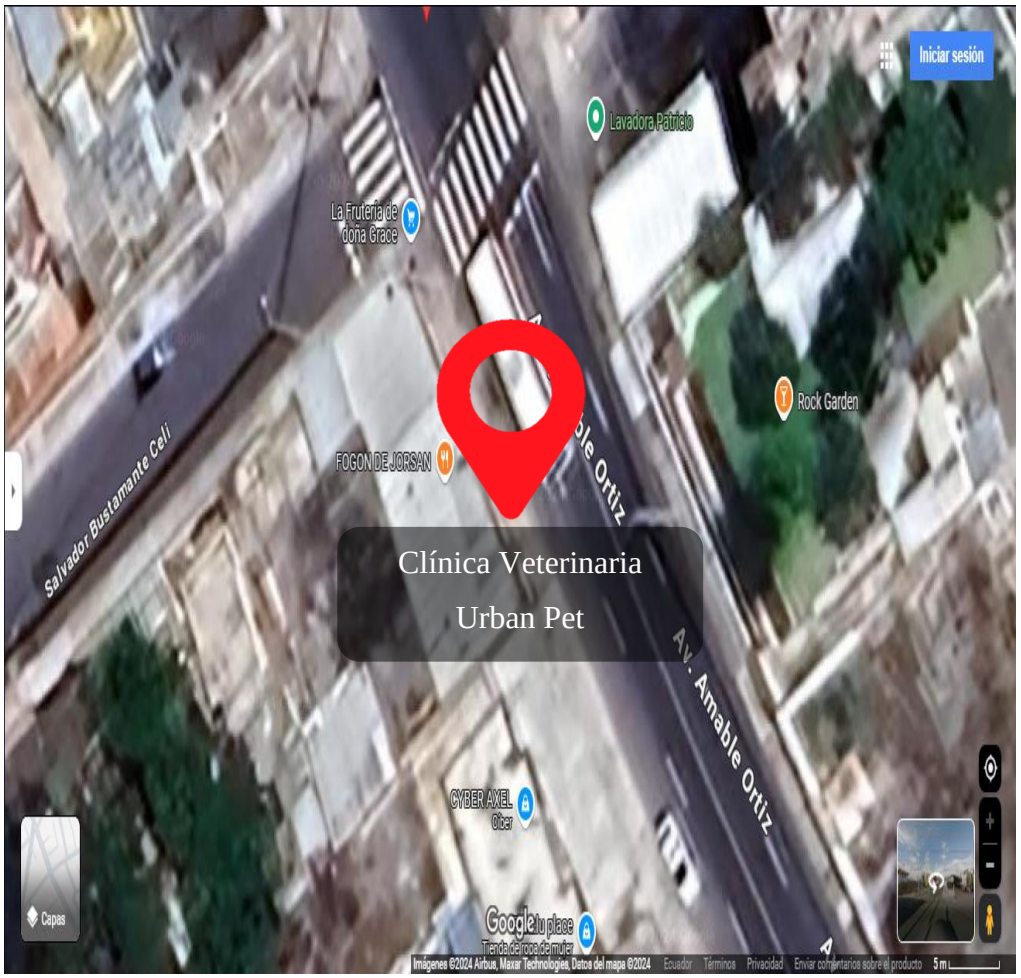

Anexo 2. Resultados de los Análisis fisicoquímicos

Cultivo bacteriano – Inicio del tratamiento



LACFE
LABORATORIOS CLINICOS AUTOMATIZADOS
Gabriela Vallejos Q. Francisco Vallejos Y. Eufemia Quisiguiña A.
Drs. BIOQUIMICOS FARMACEUTICOS
Dirección:
1 España 19-54 y Olmedo Telefax: 2963-793 - www.lacfe.com
2. Primera Constituyente 34-35 y Diego de Ibarra (Parque Barriga) Telf. 2947214
RESULTADOS EN 1 HORA EMERGENCIAS LAS 24 HORAS

Fecha: 26/07/2024 Página:1
Paciente: Canino Luna **Id:** Moni **Sexo:** F **Edad:** 1A
Médico:
Fecha de recepción: 26/07/2024 **Recepción número:**

	Resultados	**Valores de ref.**
MICROBIOLOGÍA		
1 CULTIVO Y ANTIBIOGRAMA		
Muestra	HERIDA	
CITOLOGICO		
Células	1-2	
Piocitos	1-2	
Bacterias	+	
GRAM		
Cocos grampositivos	+	
CULTIVO		
Germen Aislado 1	Estafiloc. Coag. (-)	
Crecimiento 1	1000 UFC/ml	
Germen aislado	Staphylococcus epidermidis	
Crecimiento 1	150 UFC/ml	

SALUDOS MUY ATENTAMENTE

Gabriela Vallejos Q. Eufemia Quisiguiña A. Francisco Vallejos Y.
Drs. BIOQUIMICOS FARMACEUTICOS

Cultivo bacteriano al final del tratamiento



LACFE
LABORATORIOS CLINICOS AUTOMATIZADOS
Gabriela Vallejos Q. Francisco Vallejos Y. Eufemia Quisiguiña A.
Drs. BIOQUIMICOS FARMACEUTICOS
Dirección:
1 España 19-54 y Olmedo Telefax: 2963-793 - www.lacfe.com
2. Primera Constituyente 34-35 y Diego de Ibarra (Parque Barriga) Telf. 2947214
RESULTADOS EN 1 HORA EMERGENCIAS LAS 24 HORAS

Fecha: 15/08/2024 Página:1
Paciente: Canino Luna **Id:** **Sexo:** F **Edad:** A
Médico: **Recepción número:**
Fecha de recepción: 15/08/2024 **Resultados** **Valores de ref.**

MICROBIOLOGÍA
1 CULTIVO Y ANTIBIOGRAMA
Muestra HERIDA
CITOLOGICO
Células 0-1
Piocitos 0-1
Bacterias Escaso
GRAM
Escaso
CULTIVO
Germen Aislado 0
Crecimiento 0
Germen aislado

SALUDOS MUY ATENTAMENTE
Gabriela Vallejos Q. Eufemia Quisiguiña A. Francisco Vallejos Y.
Drs. BIOQUIMICOS FARMACEUTICOS

Prueba de proteína C reactiva – Final

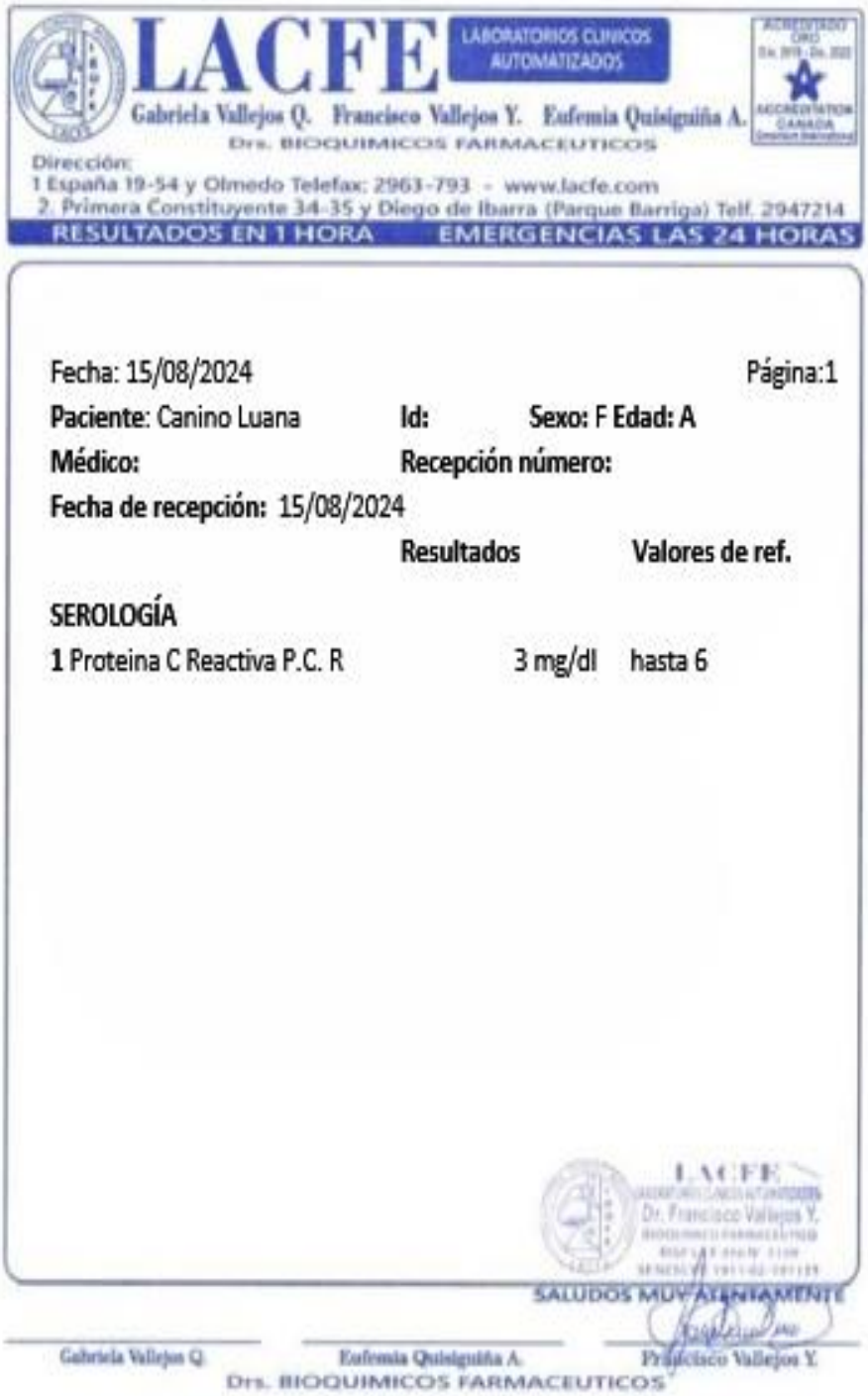

LACFE
LABORATORIOS CLINICOS AUTOMATIZADOS
Gabriela Vallejos Q. Francisco Vallejos Y. Eufemia Quisiguiña A.
Drs. BIOQUIMICOS FARMACEUTICOS
Dirección:
1 España 19-54 y Olmedo Telefax: 2963-793 - www.lacfe.com
2. Primera Constituyente 34-35 y Diego de Ibarra (Parque Barriga) Telf. 2947214
RESULTADOS EN 1 HORA EMERGENCIAS LAS 24 HORAS

Fecha: 15/08/2024 Página:1

Paciente: Canino Luana **Id:** **Sexo: F Edad: A**

Médico: **Recepción número:**

Fecha de recepción: 15/08/2024

	Resultados	Valores de ref.
SEROLOGÍA		
1 Proteina C Reactiva P.C. R	3 mg/dl	hasta 6

LACFE
Dr. Francisco Vallejos Y.

SALUDOS MUY ATENTAMENTE

Gabriela Vallejos Q. Eufemia Quisiguiña A. Francisco Vallejos Y.
Drs. BIOQUIMICOS FARMACEUTICOS

Prueba de proteína C reactiva – Inicio del tratamiento



LACFE
LABORATORIOS CLINICOS AUTOMATIZADOS
Gabriela Vallejos Q. Francisco Vallejos Y. Eufemia Quisiguiña A.
Drs. BIOQUIMICOS FARMACEUTICOS
Dirección:
1 España 19-54 y Olmedo Telefax: 2963-793 - www.lacfe.com
2. Primera Constituyente 34-35 y Diego de Ibarra (Parque Barriga) Telf. 2947214
RESULTADOS EN 1 HORA EMERGENCIAS LAS 24 HORAS

Fecha: 26/07/2024 Página:1
Paciente: Canino Luna **Id:** **Sexo:** F **Edad:** A
Médico: **Recepción número:**
Fecha de recepción: 26/07/2024

	Resultados	**Valores de ref.**
SEROLOGÍA		
1 Proteina C Reactiva P.C. R	2.00 mg/dlhasta 6	

SALUDOS MUY ATENTAMENTE
Gabriela Vallejos Q. Eufemia Quisiguiña A. Francisco Vallejos Y.
Drs. BIOQUIMICOS FARMACEUTICOS

Anexo 3. Base de datos

Tratamiento	N	Grupo	Código	Nombre	Raza	Peso	Edad	BAC_INI	BAC_FIN	PRC INI	PRC_Fin	Dia1	Dia3	Dia6	Dia10	Dia14	Estado de l
Grupo Crontol (T0)	1	1	A1B1	Sofia	Mestizo	10	6	1	1	1	1	1	1	1	1	2	1
	2	1	A1B1	Yorky	Yorkshire T	4	10	1	1	1	1	1	1	1	1	2	1
	3	1	A1B1	Mony	Mestizo	6	1	1	1	1	1	1	1	1	1	2	1
	4	1	A1B1	Negra Mu	Bully	9	1	1	1	2	2	1	1	1	1	2	1
	5	1	A1B1	Corazón	Mestizo	8	2	1	1	1	1	1	1	1	1	2	1
	6	1	A1B1	Chiquita	Mestizo	13	4	1	1	1	1	1	1	1	4	2	1
	7	1	A1B1	Pelusa	Pastor Aler	24	13	1	1	2	2	1	1	1	4	3	1
	8	1	A1B1	Alemana	Pastor Aler	16	1	1	1	2	2	1	1	1	4	3	1
	9	1	A1B1	Luana	Mestizo	19	6	1	1	2	2	1	2	2	4	3	1
	10	1	A1B1	Kira	Mestizo	14	2	1	1	2	1	1	2	2	3	1	1
Grupo Tratamiento (T1)	**1**	2	A1B2	Lulu	Mestizo	6	1	1	2	1	1	1	3	2	3	4	2
	2	2	A1B2	Sasha	Mestizo	4	3	1	2	1	1	1	3	3	3	4	2
	3	2	A1B2	Safira	Mestizo	7	5	1	2	1	1	1	3	3	4	4	2
	4	2	A1B2	Muñeca	Cocker spa	9	5	1	2	2	1	1	3	3	4	4	2
	5	2	A1B2	Salchich	Mestizo	6	7	1	2	1	2	1	3	3	4	4	2
	6	2	A1B2	Cuca	Bullmastiff	17	6	1	2	1	2	1	3	4	4	4	2
	7	2	A1B2	Nena	Cocker spa	19	5	1	2	2	2	1	3	4	4	4	2
	8	2	A1B2	Luna	French Poc	5	2	1	2	2	2	1	3	4	4	4	2
	9	2	A1B2	Vaquita	Mestiza	9	4	1	2	2	2	1	4	4	4	4	2
	10	2	A1B2	Mika	French Poc	4	1	1	2	2	1	1	4	4	4	4	2

Anexo 4. Fotografías

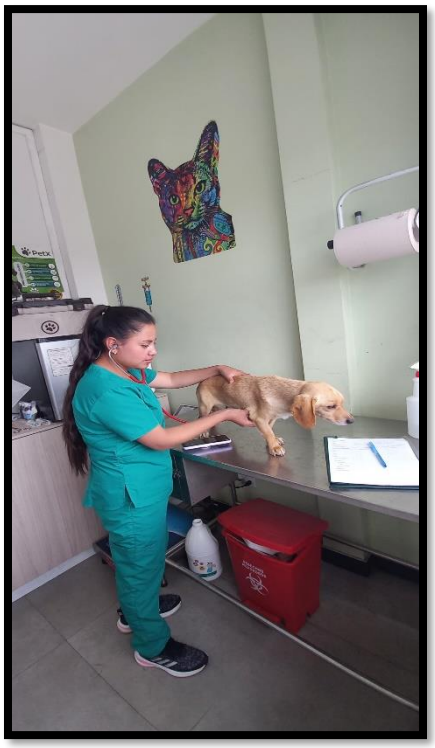

Anamnesis y examen físico general

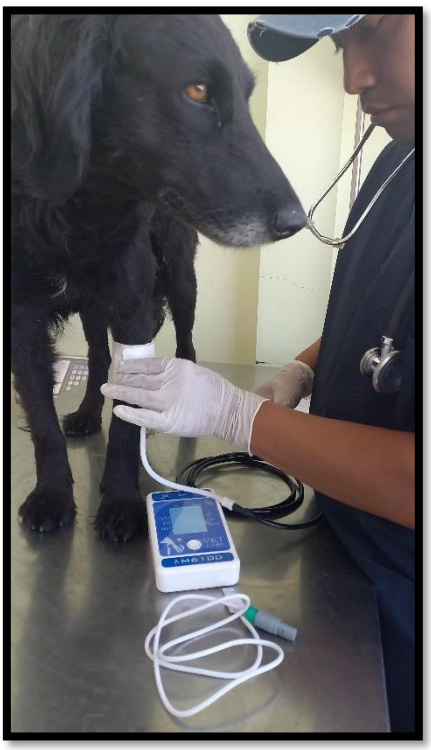

Chequeo de las constantes fisiologicas

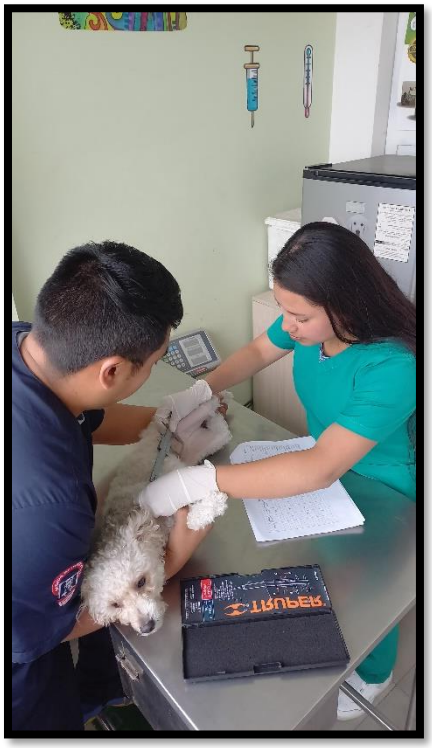

Recolección de datos

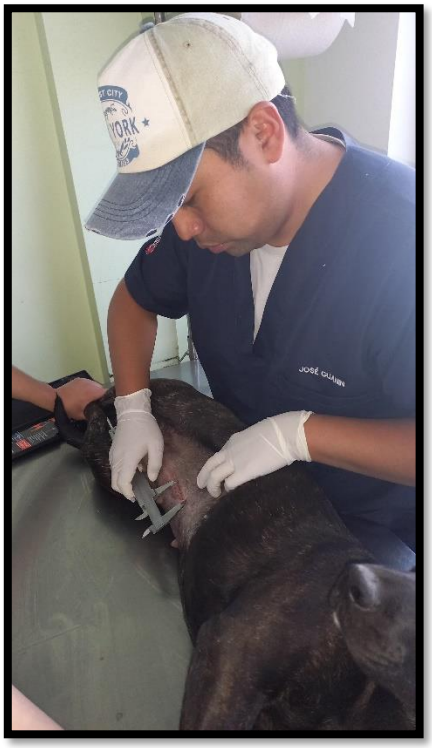

Valoración de la cicatrización

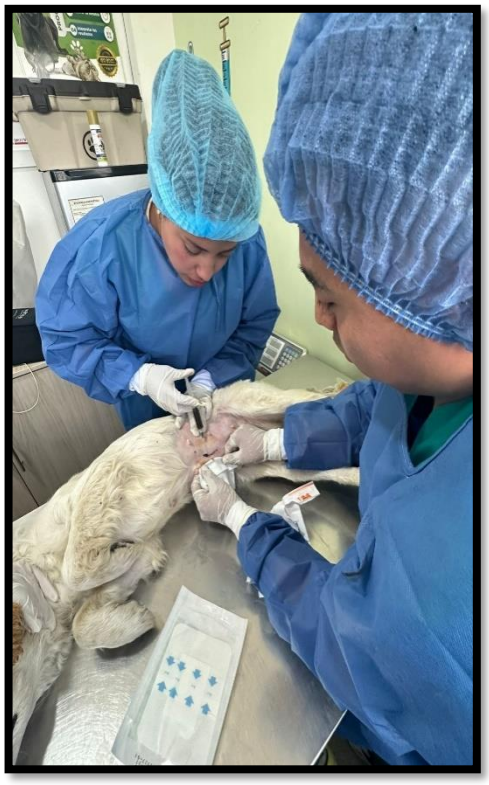

Aplicación terapéutica a canino



Aplicación terapéutica en canino

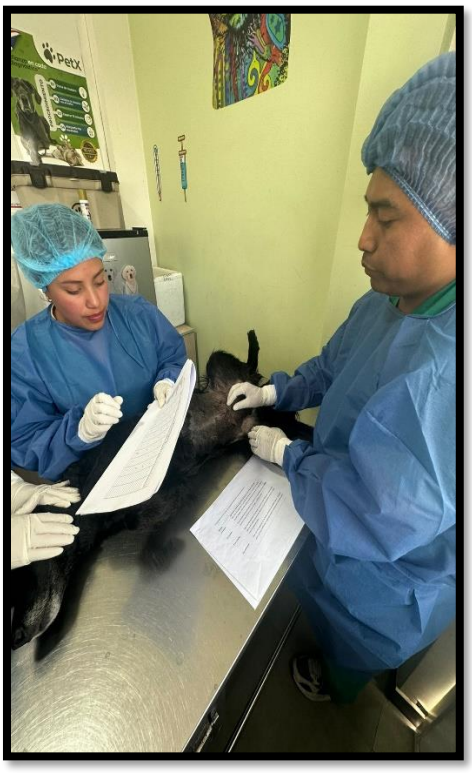

Recolección de los datos



Intervención quirúrgica

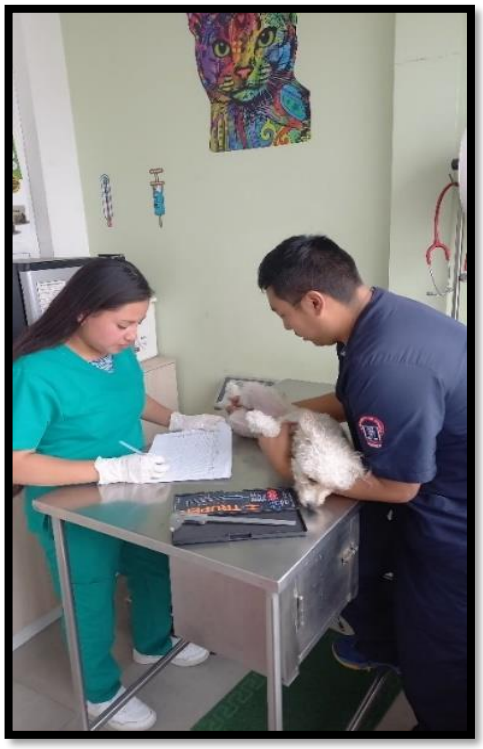

Evaluación de la cicatrización



Aplicación de las nanopartículas de plata



Hisopado de la herida



Visita de campo

Evolución de la cicatrización	
Grupo tratamiento (T1)	**Grupo Control (T0)**
Herida tratada con nanopartículas de plata	Herida tratada con solución salina fisiológica
	
Dia 1	Dia 1
	
Dia 3	Día 3
	
Dia 6	Día 6
	
Día 10	Día 10
	

Anexo 5. Glosario de términos técnicos

Angiogénesis: es la formación de vasos sanguíneos nuevos.

Apoptosis celular: Tipo de muerte celular en la que una serie de procesos moleculares en la célula conducen a su muerte.

Biomateriales sinérgicos: pueden ser de origen artificial, (metales, cerámicas, polímeros) o biológico (colágeno, quitina, etc.)

Biopolímero: son polímeros producidos por organismos vivientes, tales como plantas, animales o microorganismos, y son sintetizados por enzimas procesadoras que vinculan componentes básicos como azucares, aminoácidos o ácidos grasos hidroxilados para formar moléculas de alto peso molecular.

Cicatrización: es un proceso biológico con reacciones bioquímicas y mitóticas celulares, con tendencia a la curación y reparación de las ulceras y heridas, ya sea por primera intención o por segunda.

Citocinas: Tipo de proteína que elaboran ciertas células inmunitarias y no inmunitarias, y que tiene un efecto en el sistema inmunitario.

Factor de crecimiento derivado de plaquetas (PDGF): es solamente uno de los tantos factores de crecimiento, o proteínas cuya función es la regulación, el crecimiento y la división celular.

Factor de crecimiento epidérmico (EGF): se trata de una proteína no glicosilada de cadena única que se produce de forma natural en las células de nuestra piel.

Factor de crecimiento transformante alfa (TGF-α): Mitógeno para queratinocitos y fibroblastos, estimula la migración de queratinocitos.

Hemostasis: Es un mecanismo de defensa del organismo que se activa tras haber sufrido un traumatismo o lesión que previene la pérdida de sangre del interior de los vasos sanguíneos, absorción, secreción y protección.

Herida: Una herida es una lesión física en el cuerpo que causa daño a la estructura del área lesionada.

Homeostasis: Estado de equilibrio entre todos los sistemas del cuerpo necesarios para sobrevivir y funcionar de forma adecuada.

Nanómetro: Un nanómetro es la mil millonésima parte de un metro, o la millonésima parte de un milímetro.

Nanopartícula: Las nanopartículas son objetos de tamaño nanométrico, es decir, sus dimensiones son del orden de unos pocos nanómetros, a lo sumo decenas de nanómetros.

Nanopartículas de plata: Las nanopartículas son objetos de tamaño nanométrico, es decir, sus dimensiones son del orden de unos pocos nanómetros, a lo sumo decenas de nanómetros

Nanotecnología: La nanotecnología es la manipulación de la materia a una escala casi atómica para crear nuevas estructuras, materiales y aparatos. Esta tecnología promete avances científicos en muchos sectores como la medicina, productos para el consumidor, energía, materiales y fabricación.

Tejido epitelial: son un grupo de tejidos que incluyen epitelios de revestimiento de superficies y órganos sólidos. Los epitelios de revestimiento tapizan las superficies del cuerpo, cavidades y tubos, por lo que median numerosas funciones como la difusión

Tratamiento convencional: Tratamiento que los profesionales de la salud aceptan y usan ampliamente. Se distingue de los tratamientos alternativos o complementarios, en que estos no se usan tan ampliamente.

Vía Tópica: La vía tópica es aquella que se aplica sobre la piel y las mucosas (membranas que protegen una parte del cuerpo, por ejemplo, la parte interna de la boca es una mucosa) para la administración de fármaco.