UNIVERSIDAD ESTATAL DE BOLÍVAR

Facultad de Ciencias Agropecuarias, Recursos Naturales y del Ambiente

Carrera de Medicina Veterinaria

Tema:

COMPARACIÓN DE PARÁMETROS LAGRIMALES Y SU IMPACTO EN LA INTEGRIDAD CORNEAL ENTRE PERROS BRAQUICÉFALOS Y MESOCÉFALICOS

Proyecto de investigación previo a la obtención del título de Médico Veterinario/a otorgado por la Universidad Estatal de Bolívar a través de la Facultad de Ciencias Agropecuarias, Recursos Naturales y del Ambiente, Carrera de Medicina Veterinaria.

Autores:

Evelin Liseth Chochos Pilamunga

Marilin Nayeli Llasha Paste

Tutor**:**

Dr. Washington Fernando Carrasco Sangache. PhD

Guaranda- Ecuador

2026

COMPARACIÓN DE PARÁMETROS LAGRIMALES Y SU IMPACTO EN LA INTEGRIDAD CORNEAL ENTRE PERROS BRAQUICÉFALOS Y MESOCÉFALICOS

REVISADO Y APROBADO POR:

.....

Dr. Washington Fernando Carrasco Sangache PhD.

TUTOR

.....

Dr. Jaime Wilfrido Aldaz Cárdenas PhD.

PAR LECTOR

.....

Dr. Franklin Antonio Román Cárdenas MSc.

PAR LECTOR

CERTIFICACIÓN DE AUTORIA

Yo, Chochos Pilamunga Evelin Liseth, con C.I: 025019507-0 y Llasha Paste Marilin Nayeli con C.I: 050487380-3, declaramos que el trabajo y los resultados presentados en este informe, no han sido previamente presentados para ningún grado o calificación profesional; y, que las referencias bibliográficas que se incluyen han sido consultadas y citadas con su respectivo autor(es).

La Universidad Estatal de Bolívar, puede hacer uso de los derechos de publicación correspondiente a este trabajo, según lo establecido por la Ley de Propiedad Intelectual, su Reglamentación y la Normativa Institucional vigente.

Dr. Washington Fernando Carrasco Sangache PhD

C.I. 020196018-4

Evelin Liseth Chochos Pilamunga

C.I. 025019507-0

Marilin Nayeli Llasha Paste

C.I. 050487380-3

Notaria Tercera del Cantón Guaranda
Msc.Ab. Henry Rojas Narvaez
Notario

NOTARÍA TERCERA
Msc. Ab. Henry Rojas Narváez
GUARANDA - ECUADOR

....rio

N° ESCRITURA 20260201003P03553

DECLARACION JURAMENTADA

OTORGADA POR:

EVELIN LISETH CHOCHOS PILAMUNGA y

MARILIN NAYELI LLASHA PASTE

CUANTIA: INDETERMINADA

DI: 2 COPIAS L.L

Factura: 001-001-000020884

En la ciudad de Guaranda, capital de la provincia Bolívar, República del Ecuador, hoy veintiséis de octubre del dos mil veintiséis, ante mi Abogado **HENRY ROJAS NARVAEZ**, Notario Público Tercero del Cantón Guaranda, comparecen las señoritas EVELIN LISETH CHOCHOS PILAMUNGA soltera, domiciliada en la parroquia San Simón del Cantón Guaranda, celular 0979677330, correo electrónico lisethchochos@gmail.com; y, MARILIN NAYELI LLASHA PASTE soltera, domiciliada en el Cantón Latacunga y de paso por esta lugar, celular número 0978687660; correo electrónico es nayelillasha@gmail.com, por sus propios derechos, obligarse a quienes de conocerlas doy fe; en virtud de haberme exhibido su documento de identificación, y de autorizar se obtenga el Certificado Único del Registro Civil para ser agregado, conforme el artículo setenta y cinco de la LEY ORGÁNICA DE GESTIÓN DE LA IDENTIDAD Y DATOS CIVILES (LOGIDC); en cumplimiento de la Ley Notarial, la Ley Orgánica de Protección de Datos Personales (LOPDP) y su Reglamento General (RLOPDP), los datos personales proporcionados en este documento son autorizados por los comparecientes al Notario para su uso, verificación, tratamiento y archivo, los cuales reposarán además en los libros de la Notaria Tercera del cantón Guaranda conforme lo prevé la Ley Notarial; bien instruidos por mi el Notario con el objeto y resultado de esta escritura pública a la que procede libre y voluntariamente. Advertidos los comparecientes por mi el notario de los efectos y resultados de esta escritura, comparecen al otorgamiento de esta escritura sin coacción, amenazas, temor reverencial, ni promesa o seducción, me presenta su declaración Bajo Juramento que dicen: Declaramos que el presente TRABAJO Y LOS RESULTADOS PRESENTADOS EN ESTE INFORME, previo a la obtención del título de Médicos Veterinarios, otorgado por la Universidad Estatal de Bolívar a través de la Facultad de Ciencias Agropecuarias, Recursos Naturales y del Ambiente, carrera de Medicina Veterinaria, con el tema: COMPARACIÓN DE PARÁMETROS LAGRIMALES Y SU IMPACTO EN LA INTEGRIDAD CORNEAL ENTRE PERROS BRAQUICÉFALOS Y MESOCÉFALICOS, es de nuestra exclusiva responsabilidad en calidad de autoras. Es todo cuanto podemos declarar en honor a la verdad, la misma que la hago para los fines legales pertinentes. **HASTA AQUÍ LA DECLARACIÓN JURADA**. La misma que queda elevada a escritura pública con todo su valor legal. Para el otorgamiento de la presente escritura pública se observaron todos los preceptos legales del caso, leída que le fue a los comparecientes por mi el Notario en unidad de acto, aquellos se ratifican y firma conmigo se incorpora al protocolo de esta Notaria la presente escritura, de todo lo cual doy fe.-

EVELIN LISETH CHOCHOS PILAMUNGA
C.C. 0250195010

MARILIN NAYELI LLASHA PASTE
C.C. 0504873803

ABOGADO HENRY ROJAS NARVAEZ
NOTARIO PUBLICO TERCERO DEL CANTON GUARANDA

NOTARIA TERCERA

Certificado de análisis
Compilatio Magister+ | UNIVERSIDAD ESTATAL DE BOLIVAR (UEB)

COMPARACIÓN DE PARÁMETROS LAGRIMALES Y SU IMPACTO EN LA INTEGRIDAD CORNEAL ENTRE PERROS BRAQUICÉFALOS Y MESOCÉFALICOS

ID : b88992b6d3841d892b4e2662ab549815cae7217a

8% Textos sospechosos

Nombre del fichero : TESIS YA FINAL.txt
Tamaño del archivo original : 2,86 MB
Número de palabras : 11.731

Depositante : Marilin Llasha
Autor : Marilin Llasha
Fecha de depósito : 20 de octubre de 2026
Tipo de carga : url_submission
fecha de fin de análisis : 20 de octubre de 2026

Resumen (sección 1/2)

Localización de los textos sospechosos en el documento :



Incluido en el porcentaje de textos sospechosos :

Similitudes — 8%

Pasajes con similitudes a fuentes encontradas en diferentes colecciones.



Detección de IA — 11%

Textos con formulaciones estilísticamente similares a las de un texto generado por IA.
Este índice es un indicador y no una prueba. Comprueba con el autor si domina los conocimientos mencionados en el documento.



Idiomas no reconocidos — 0%

Pasajes en los que parte del vocabulario utilizado no forma parte del diccionario de la lengua.
Puede tratarse de un intento del autor de modificar el texto para evitar ser detectado.

No incluido en el porcentaje de textos sospechosos :

Textos entre comillas — 0%

Pasajes entre comillas, a menudo indicativos de una cita.

WASHINGTON FERNANDO CARRASCO SANGACHE

Dr. Washington Fernando Carrasco Sangache
Tutor

DEDICATORIA

Este proyecto de investigación se lo dedico primeramente a Dios, por brindarme vida, salud, fortaleza y sabiduría para culminar esta importante etapa de mi formación profesional.

A mis padres quienes, con su amor, apoyo incondicional, consejos y palabras de aliento me acompañaron durante cada paso de este camino. Gracias por creer en mí, por sus sacrificios y por motivarme a seguir adelante aun en los momentos más difíciles.

A mis hermanos, hermanas, por su comprensión, cariño y respaldo constante, que fueron una fuente de inspiración para alcanzar esta meta.

De manera muy especial, dedico este logro a mis dos angelitos que hoy habitan en el cielo. Aunque no estén físicamente a mi lado, viven siempre en mi corazón y han sido una luz que me impulsa a seguir adelante. Este esfuerzo, cada sacrificio y cada logro alcanzado llevan también su nombre, porque su recuerdo me acompaña día a día y me da fuerzas para continuar.

Finalmente, dedico a todas las personas que, de una u otra manera, contribuyeron a mi crecimiento personal y académico, y que hicieron posible la culminación de este sueño.

Con profundo amor, gratitud y cariño, dedico este trabajo a toda mi familia y a mis dos angelitos, quienes son y serán siempre parte de mi vida y de mis logros.

Evelin Liseth Chochos Pilamunga

DEDICATORIA

Con mucho cariño, dedico este trabajo a mis padres, quienes han sido mi mayor ejemplo de esfuerzo, responsabilidad y perseverancia. Gracias por cada sacrificio realizado para brindarme las oportunidades que hoy me permiten alcanzar esta meta. Su amor, confianza y apoyo incondicional han sido fundamentales en cada paso de mi vida.

A mis hermanas, por acompañarme durante este camino, por sus palabras de ánimo, su comprensión y por compartir conmigo tanto los momentos difíciles como las alegrías de este logro.

A mi novio Paul, por estar a mi lado en cada etapa de este proceso, por su paciencia, apoyo constante y por motivarme a seguir adelante cuando sentía que las fuerzas faltaban. Gracias por creer en mí y celebrar cada avance como si fuera propio.

Y de manera muy especial, a mi abuelito, quien ya no está físicamente conmigo, pero cuya presencia vive en mi corazón. Aunque no pudo acompañarme hasta este momento, sus enseñanzas, su amor y los recuerdos que me dejó han sido una fuente de inspiración para seguir luchando por mis sueños. Este logro también es para él.

A todos ustedes, gracias por ser parte fundamental de mi vida y por contribuir de una u otra forma a la realización de esta meta tan importante.

Marilin Nayeli Llasha Paste

AGRADECIMIENTO

La culminación de esta investigación representa un importante logro académico y personal, que no habría sido posible sin el apoyo, orientación y colaboración de personas e instituciones que contribuyeron de manera significativa a este proceso.

En primer lugar, agradecemos a la Universidad Estatal de Bolívar por habernos permitido ser parte de tan gloriosa institución y a la Carrera de Medicina Veterinaria por habernos enseñado el significado de la carrera y habernos forjarnos como profesionales.

Además, expresamos nuestra gratitud al Dr. Fernando Carrasco, PhD, tutor de esta investigación, por su acompañamiento académico, su confianza en nuestro trabajo y sus valiosas orientaciones durante el desarrollo de la misma.

Deseamos manifestar un reconocimiento especial al Dr. Jaime Aldaz, cuya disposición para compartir sus conocimientos, su calidad humana y su permanente interés en el fortalecimiento de este trabajo dejaron una huella significativa en nuestra formación. Sus observaciones, reflexiones y recomendaciones no solo enriquecieron esta investigación, sino que también nos permitieron ampliar nuestra visión profesional y académica. Agradecemos profundamente el tiempo que dedicó a la revisión detallada de este estudio y el compromiso demostrado en cada una de sus aportaciones.

Asimismo, agradecemos al Dr. Franklin Román por sus acertadas observaciones y sugerencias, las cuales contribuyeron al perfeccionamiento de este trabajo y al fortalecimiento de su rigor académico.

Evelin Chochos y Marilin Llasha

ÍNDICE DE CONTENIDO

CONTENIDO	PÁG.
CAPÍTULO I	1
1.1.INTRODUCCIÓN	1
1.2.PROBLEMA	3
1.3.OBJETIVOS	4
1.3.1.Objetivo General	4
1.3.2.Objetivos Específicos	4
1.4.HIPÓTESIS	5
CAPÍTULO II	6
2.MARCO TEÓRICO	6
2.1.Características morfo-anatómicas en caninos	6
2.1.1.Razas braquiocefálicas	6
2.1.2.Anatomía de los braquiocefálicos	6
2.1.3.Razas mesocéfalas	6
2.2.Anatomía Ocular En Perros	7
2.2.1.Orbita	7
2.2.2.Párpados	7
2.2.4.Esclerótica	8
2.2.5.Córnea	8
2.2.6.Iris	9
2.2.7.Cuerpo ciliar	9
2.2.8.Coroides	9
2.2.9. Cristalino	9
2.3.Sistema lagrimal y fisiología	10
2.3.1.Conducto nasolagrimal	10
2.3.2.Glándula lagrimal	10
2.3.3.Glándula superficial del tercer párpado	10
2.3.4. Conductos excretores	11
2.3.5. Puntos lagrimales	11
2.3.6. Saco lagrimal	11
2.4. Fisiología de la producción lagrimal	11

2.4.1.Composición de la lágrima 12
2.5.Parámetros lagrimales 12
2.5.1.Aparato lagrimal 12
2.5.2.Estabilidad de la película lagrimal 13
2.5.4.Integridad corneal 13
2.6.Pruebas de evaluación de parámetros lagrimales 13
2.6.1.Test de Schirmer I 13
2.6.2.Prueba de fluoresceína TBUT 14
2.6.3.Test de Jones 15
2.6.4.Rosa de Bengala 16
2.7.Pruebas oftalmológicas complementarias 17
2.8.Tonometría 17
2.9.Presión intraocular 18
2.9.1.Procedimiento de la tonometría 18
2.10.Alteraciones oculares 19
2.10.1.Alteraciones anatómicas congénitas oculares 19
2.11.Síndrome ocular braquiocefálico 19
2.12.Patologías oftalmológicas 20
2.12.1.Queratoconjuntivitis seca 20
2.12.2.Dacriocistitis 21
2.12.3.Ulceras corneales 21
2.13.Manifestaciones oftálmicas de enfermedades sistémicas 21
CAPÍTULO III 23
3.MARCO METODOLÓGICO 23
3.1.Ubicación de la investigación 23
3.2.1.Material en estudio 24
3.2.2.Factores en estudio 24
3.2.3.Clasificación de la muestra 24
3.2.4.Tipo de diseño estadístico 24
3.2.5.Manejo del experimento 24
3.2.6.Métodos de Evaluación y Datos a tomarse 25
3.2.7.Tipos de análisis 26
CAPÍTULO IV 28

4.RESULTADOS Y DISCUSIÓN 28
4.1.Interpretación de resultados 28
4.1.1.Edad 28
4.1.2.Sexo 29
4.1.3.Producción lagrimal (mm) 31
4.1.4.Estabilidad de la película lagrimal (seg) 32
4.1.5.Presión intraocular 34
4.1.6.Permeabilidad del conducto nasolagrimal 35
4.1.7.Integridad corneal 37
4.1.8.Número de Parpadeos 38
4.2.Comprobación de la hipótesis 41
CAPÍTULO V 42
5.1. CONCLUSIONES 42
5.2. RECOMENDACIONES 43
BIBLIOGRAFÍA 44
ANEXOS

ÍNDICE DE TABLAS

N°	Detalle	Pág.
1.	Edad de caninos en estudio	28
2.	Sexo de la población canina	29
3.	Producción lagrimal	31
4.	Estabilidad de la pelicula lagrimal	32
5.	Presión intraocular	34
6.	Permeabilidad del conducto nasolagrimal	35
7.	Integridad corneal	37
8.	Número de Parpadeos	38

ÍNDICE DE FIGURAS

N°	Detalle	Pág.
1.	Edad	28
2.	Sexo	30
3.	Producción lagrimal (mm)	31
4.	Estabilidad de la pelicula lagrimal (seg)	33
5.	Presión intraocular por tipo de cráneo	34
6.	Permeabilidad del conducto nasolagrimal	36
7.	Integridad corneal	37
8.	Número de parpadeos por tipo de cráneo	39

INDICE DE ANEXOS

N° **Detalle**

1. Mapa físico de la ubicación geográfica de las localidades (GPS)

2. Base de datos

3. Fotografías

4. Glosario de términos

RESUMEN

En la práctica clínica, la evaluación de la película lagrimal y de la superficie ocular es fundamental para prevenir alteraciones oculares severas; por ello, resulta clave entender cómo influye la conformación craneofacial en la salud ocular del paciente. El presente estudio tuvo como objetivo comparar los parámetros lagrimales entre perros braquiocefálicos y mesocéfalos, así como determinar su impacto en la integridad corneal, evaluando un total de 60 caninos divididos en dos grupos según su conformación craneofacial. En la metodología se analizaron las variables cuantitativas continuas mediante la prueba no paramétrica de Mann Whitney, mientras que las variables cualitativas se evaluaron mediante la prueba chi-Cuadrado. Los resultados mostraron que los perros mesocéfalos mantuvieron una función lagrimal significativamente superior en la producción lagrimal y en la estabilidad de la película lagrimal en comparación con los braquiocefálicos ($p<0,001$). En el Test de Jones, la totalidad del grupo mesocéfalo presentó permeabilidad nasolagrimal, mientras que el grupo braquiocefálico evidenció un alto porcentaje de obstrucción ($p<0,001$). La evaluación con Rosa de Bengala mostró que en los braquiocefálicos predominaron los grados severos de lesión corneal (Grados II y III); para compensar este déficit, manifestaron una frecuencia de parpadeo significativamente mayor ($p<0,001$). Se evidenció que la conformación braquiocefálica deteriora la calidad y estabilidad lagrimal e impide de forma significativa el drenaje nasolagrimal, favoreciendo el daño corneal frente a la integridad preservada en los pacientes mesocéfalos.

Palabras clave: integridad corneal, perros braquiocefálicos, perros mesocéfalos, película lagrimal,Test de Schimer I.

SUMMARY

In clinical practice, the evaluation of the tear film and the ocular surface is essential to prevent severe ocular alterations; therefore, it is key to understand how craneofacial conformation influences the patient's ocular health. The present study aimed to compare tear parameters between brachycephalic and mesocephalic dogs, as well as to determine their impact on corneal integrity, evaluating a total of 60 canines divided into two groups according to their craneofacial conformation. In the methodology, continuous quantitative variables were analyzed using the non-parametric Mann-Whitney test, while qualitative variables were evaluated using the Chi-square test. The results showed that mesocephalic dogs maintained significantly superior tear function in tear production and tear film stability compared to brachycephalic dogs ($p<0,001$). In the Jones Test, the entire mesocephalic group presented nasolacrimal patency, while the brachycephalic group evidenced a high percentage of obstruction ($p<0,001$). Evaluation with Rose Bengal showed that severe degrees of corneal injury (Grades II and III) predominated in brachycephalic dogs; to compensate for this deficit, they exhibited a significantly higher blink rate ($p<0,001$). It was evidenced that brachycephalic conformation deteriorates tear quality and stability and significantly hinders nasolacrimal drainage, promoting corneal damage compared to the preserved integrity in mesocephalic patients.

Keywords: corneal integrity, brachycephalic dogs, mesocephalic dogs, tear film, Schirmer I test.

CAPÍTULO I

1.1. INTRODUCCIÓN

Los ojos de los mamíferos están protegidos por diversos mecanismos fisiológicos, que permiten preservar su integridad, siendo la película lagrimal uno de los más importantes. Esta estructura no solo provee lubricación, oxigenación y nutrición a la superficie ocular y a la conjuntiva palpebral, sino que también actúa como una barrera defensiva contra agentes externos y además facilita la eliminación de partículas extrañas (Saldaña & Siavichay, 2024).

En las razas braquiocefálicas, como el Bulldog francés, Bulldog inglés y Terrier de Boston, la selección genética ha generado un acortamiento pronunciado de los huesos faciales y craneales. Como consecuencia de no cerrar los párpados de forma completa durante el parpadeo tienden a mantener una mayor área ocular expuesta al aire provocando que la lágrima se evapore a una velocidad mucho mayor. Esta alteración en los parámetros lagrimales compromete directamente la integridad corneal, predisponiendo a estos pacientes a desarrollar lesiones epiteliales, queratoconjuntivitis seca y úlceras (Sánchez, 2022).

Por otra parte, la anatomía craneal equilibrada propia de los perros mesocéfalos como el Beagle, el Pastor Alemán o el Golden Retriever garantizan un desarrollo armónico tanto del hocico como de la órbita ocular. Este equilibrio estructural asegura que la cobertura de los párpados sea eficiente, promoviendo un reparto constante de la película lagrimal. Como resultado, la córnea permanece resguardada y disminuye considerablemente la resequedad provocada por factores del medio externo (Bernal, 2023).

Este proyecto de investigación tuvo como objetivo evaluar y comparar cuantitativamente los parámetros lagrimales en caninos braquicéfalos y mesocéfalos, con el fin de determinar la influencia de la conformación craneal sobre la dinámica de la película lagrimal y su impacto en la integridad corneal. Cabe indicar que el estudio de estas variaciones anatómicas contribuye al fortalecimiento

del diagnóstico temprano, generando bases científicas para la optimización de protocolos de protección y mantenimiento de la integridad corneal en la práctica veterinaria.

1.2.PROBLEMA

La evaluación de los parámetros lagrimales y su impacto directo en la integridad corneal constituye un aspecto crítico en la oftalmología veterinaria. La conformación craneofacial en la especie canina condiciona de forma determinante la producción, estabilidad y distribución de la película lagrimal. Aunque en la práctica clínica se reconoce que las razas braquicéfalas presentan mayor predisposición a padecer patologías oculares debido a la mayor exposición de su globo ocular y a alteraciones en la dinámica del parpadeo, aún no se ha determinado con precisión qué parámetros lagrimales específicos sufren un mayor deterioro en comparación con los caninos mesocéfalos, ni el grado exacto de compromiso que esto genera sobre la integridad corneal.

Debido a la falta de información cuantitativa respecto a cómo influyen estas diferencias craneofaciales en perros braquicéfalos y mesocéfalos en la salud de la superficie ocular, existe una gran dificultad para el establecimiento de diagnósticos tempranos, la prevención de patologías severas y la implementación de protocolos terapéuticos adaptados a las necesidades anatómicas de cada raza en el ámbito clínico. Es por ello que resulta importante determinar las variaciones en la función lagrimal según la morfología craneal para evitar el desarrollo de lesiones ulcerativas de difícil cicatrización y preservar la calidad de vida del paciente.

1.3.OBJETIVOS

1.3.1. Objetivo General

Comparar los parámetros lagrimales y su impacto en la integridad corneal entre perros braquicéfalos y mesocéfalicos.

1.3.2. Objetivos Específicos

- Evaluar la producción lagrimal y la estabilidad de la película lagrimal en perros braquicéfalos y mesocéfalicos.
- Establecer la presión intraocular en perros braquicéfalos y mesocéfalicos.
- Determinar la permeabilidad del conducto nasolagrimal mediante test de Jones en perros braquicéfalos y mesocéfalicos.
- Analizar la integridad corneal mediante la tinción de rosa de bengala y el número de parpadeos en caninos braquiocéfalos y mesocéfalicos.

1.4. HIPÓTESIS

- **Ho**: No existen diferencias significativas en los parámetros lagrimales ni en el impacto sobre la integridad corneal entre perros braquicéfalos y mesocéfalicos.
- **Ha:** Existen diferencias significativas en los parámetros lagrimales y en el impacto sobre la integridad corneal entre perros braquicéfalos y mesocéfalicos.

CAPÍTULO II

2. MARCO TEÓRICO

2.1. Características morfo-anatómicas en caninos

2.1.1. Razas braquiocefálicas

Los caninos de razas braquiocefálicas son el Bulldog inglés, Bulldog francés, Boston terrier, Bóxer, Pekinés, Pug, Shar Pei, Lhasa Apso, Shih Tzu, King, Charles Spaniel (Olivares, 2024).

2.1.2. Anatomía de los braquiocefálicos

La braquicefalia canina se caracteriza por un hocico variablemente acortado y redondeado, a menudo enorme, cabeza. En comparación con los perros mesocefálicos, hay un ensanchamiento medio lateral del cráneo junto con el acortamiento rostro caudal del hocico. El acortamiento del hocico puede ser severo y el hocico puede ser inclinado hacia arriba rostralmente. Con frecuencia hay prognatismo, típicamente como una mordida inferior. Algunas razas pueden tener senos frontales notablemente reducidos o ausentes. Cornetes nasales (corninados) también pueden ser aberrantes: pueden ser de gran tamaño y extenderse caudalmente hacia la nasofaringe de las coanas (Krainer & Dupré, 2022).

2.1.3. Razas mesocéfalas

Un gran número de razas están incluidos en la morfología craneofacial de los mesocéfalos, incluido el Beagle, Gran Danés, Cocker Spaniel, terrier de Fox, Husky, Schnauzer Gigante, indicador de pelo corto alemán y dálmata, Pomerania y malamute de Alaska, Punteros y terriers, Springer Spaniel Ingles, caniche mini toy , terrier tibetano y pastor caucásico, Shiba Inu, perro de afloramiento, Schnauzer miniatura y corgi, Weimaraner, Border Collie,Pointer inglés. Estas son algunas de las razas más conocidas a nivel mundial ya que este tipo de razas se han vuelto popular en las últimas épocas. Además, posee un índice cefálico entre 75 y 79.9 (cabeza de proporciones medias) (Diaz del Olmo Ruiz, 2024).

2.1.4. Anatomía de los mesocéfalos

Los perros mesocéfalos generalmente se caracterizan por tener una longitud región facial y craneal similar, la misma longitud de las mandíbulas superior e inferior y que tiene una relación entre la anchura y la longitud de la cabeza de aproximadamente 0,52 (Demircioğlu, 2026).

2.2. Anatomía Ocular En Perros

2.2.1. Orbita

La cavidad que contiene el globo ocular y sus anexos tiene una forma trapezoidal redondeada, similar a un cono, que se dispone lateralmente en el cráneo, y su ángulo varía según el tipo de cabeza. En individuos mesocefálicos, el ángulo es de 30 grados respecto al plano medio, mientras que en los braquicefálicos es de 50 grados. En los perros, el 80% de la órbita está constituido por estructura ósea, formada por los huesos frontal, cigomático, preesfenoides, maxilar y lagrimal; en algunas ocasiones, el hueso lagrimal no contribuye al margen orbitario en los perros braquicefálicos (Demircioğlu, 2026).

2.2.2. Párpados

Los párpados son pliegues móviles de piel cuya base anatómica es el músculo orbicular del ojo y en su parte interna están recubiertos por la conjuntiva palpebral. Al párpado superior llega el músculo elevador del párpado superior; adyacente a este músculo se sitúan las fibras musculares lisas del músculo, controladas por el sistema nervioso simpático, lo que permite que el párpado superior esté elevado sin control consciente; por ello, las alteraciones del simpático provocan ptosis palpebral, entre otras alteraciones que afectan gravemente el globo ocular y la calidad de vida de cada animal (Morales, 2009).

2.2.3. Conjuntiva

Es una membrana mucosa transparente que cubre la superficie interna de cada uno

de los párpados y la parte anterior del globo ocular, excepto la córnea o esclera. Esta membrana facilita el movimiento suave y libre de los párpados sobre el ojo, manteniéndolo húmedo y protegiéndolo. Las partes del párpado y del globo ocular cubiertas por la conjuntiva forman un revestimiento continuo. La sección de la membrana conjuntival que cubre el párpado se llama conjuntiva palpebral, mientras que la parte que recubre la porción anterior del ojo se denomina conjuntiva ocular. El punto donde la conjuntiva palpebral se transforma en conjuntiva ocular es un pliegue profundo llamado fondo de saco conjuntival (Serrano, 2023).

2.2.4. Esclerótica

Junto con la córnea forman la túnica fibrosa del globo ocular. La esclerótica es una membrana opaca y fibrosa en su mayor parte, que recubre aproximadamente el 75% del ojo. Surge en el limbo esclerocorneal, donde se alojan los vasos conjuntivales y el plexo venoso escleral; su grosor es mayor en esta porción, y va disminuyendo hacia el polo posterior ocular, donde transita el nervio óptico. En la pared exterior de la esclerótica se insertan los músculos recto y oblicuo; mientras que en la pared interna se une mediante el anillo esclerótico a los músculos ciliares (Macas-Romero, 2023).

2.2.5. Córnea

Se conforma del tercio anterior y transparente de la túnica fibrosa, cuya principal función será la refracción de luz desde el exterior hacia la retina. Presenta cuatro capas corneales, de afuera hacia son: el epitelio, como la capa externa transparente, hidrofóbica y principal encargada de la refracción de luz; el estroma, que comprende aproximadamente el 90% del espesor total, su disposición laminar permite la transparencia corneal y es de naturaleza hidrofílica; la membrana de Descemet, es delgada, hidrofóbica y posee una elasticidad que se va degenerando con la edad; y el endotelio, como la capa más fina e interna, se encarga de regular el paso de fluidos desde la cámara anterior a la córnea. En perros, el espesor de dichas capas varía entre un valor de 0.49mm-0.59mm. La transparencia del epitelio

se debe a la uniformidad en el tamaño y disposición de las fibras de colágeno; a la distribución de los medios refractarios o una combinación de estas (Guerra Barahona, 2025).

2.2.6. Iris

El iris es la parte más externa de la úvea o capa vascular. Su función principal es dividir el compartimento ocular en dos cámaras, la anterior y la posterior, las cuales están conectadas a través de la pupila. El iris regula la cantidad de luz que entra al ojo al ajustar el tamaño de la pupila. Además, cuando la pupila se contrae, aumenta el campo de visión para objetos cercanos y reduce las aberraciones ópticas (Ospina, 2025).

2.2.7. Cuerpo ciliar

El cuerpo ciliar es una estructura circular que rodea el cristalino y está formada por fibras musculares llamadas músculo ciliar. Este músculo ciliar son lisos intrínsecos que ocupan la mayor parte del cuerpo ciliar, sus funciones son: enfocar la imagen y es el responsable en la forma del cristalino, aquí se presenta la apófisis ciliar, es un líquido ocular que toma como nombre el humor acuoso (Peñafiel, 2023).

2.2.8. Coroides

Es una estructura altamente vascularizada, con capilares distribuidos en una sola capa sobre su superficie interna, los cuales proporcionan nutrientes a las capas externas de la retina. Además, esta estructura tiene como función eliminar productos de desecho del metabolismo de la retina y también ayuda a regular la temperatura del globo ocular. Gracias a sus pigmentos oscuros absorbe la luz dispersa, evitando reflejos dentro del ojo (Molinero, 2022).

2.2.9. Cristalino

Es una estructura transparente, sin vasos sanguíneos, de forma biconvexa y rica en proteínas. Está suspendido dentro del globo ocular y se encuentra en contacto con

la parte posterior del iris y la superficie anterior (Ospina, 2025).

Las partes que constituyen el cristalino son: La cápsula, que lo recubre completamente. Esta estructura es elástica y transparente, y sirve como punto de inserción para las fibras zonulares que mantienen el cristalino suspendido en el ojo. El epitelio anterior, situado debajo de la cápsula anterior. Está compuesto por células cuboidales que se encargan de producir nueva materia. Las fibras del cristalino, dividen el cristalino en una corteza que lo rodea y un núcleo central. Se desarrolla a lo largo de la vida formando diferentes capas (Sahr, Dietrich, & Oechtering, 2021).

2.3. Sistema lagrimal y fisiología

2.3.1. Conducto nasolagrimal

Es una estructura anatómica que conecta el ojo con la cavidad nasal permitiendo el drenaje de las lágrimas desde el ojo hasta la nariz, el cual permite mantener la salud ocular y prevenir la acumulación de lágrimas en los ojos (Mitze, 2021).

2.3.2. Glándula lagrimal

Es una estructura lobulada rosácea ubicada entre el globo ocular y el ligamento supraorbitario junto al proceso cigomático del hueso frontal. Se encarga de secretar aproximadamente el 60% del componente acuoso de la película lagrimal precorneal, el cual desemboca dorso lateralmente al fórnix conjuntival. Está inervada por el nervio lagrimal y recibe estímulo simpático y parasimpático; para

el aumento y disminución respectivamente, de la tasa de secreción acuosa (Galletti, 2021).

2.3.3. Glándula superficial del tercer párpado

El tercer párpado o membrana Nictitante rodea el globo ocular desde el canto medial hasta el limbo corneoescleral, y posee en su zona bulbar la glándula lagrimal accesoria o Nictitante, la cual se encarga de producir aproximadamente el 40% de

la porción acuosa, y una pequeña porción de secreción lipídica de la lágrima; mismas que desembocan mediante canalículos lagrimales microscópicos a nivel del saco conjuntival inferior (Hamor, 2023).

2.3.4. Conductos excretores

Son pequeños canales que transportan las lágrimas desde las glándulas lagrimales hacia la superficie ocular (Barrero, 2018).

2.3.5. Puntos lagrimales

Pequeñas aberturas en los márgenes de los parpados tanto superior como inferior que permiten la entrada de las lágrimas al sistema de drenaje (Camacho Garcia & Camacho Paz, 2025).

2.3.6. Saco lagrimal

Es una estructura que funciona como depósito provisional de las lágrimas antes de que sean drenadas hacia la cavidad nasal. Se ubica en la fosa lagrimal, una depresión en el hueso de la parte interna de la órbita, cerca del ángulo medial del ojo y justo debajo de la piel. La posición exacta de este saco es fundamental para el correcto funcionamiento del sistema lagrimal, ya que asegura que las lágrimas mantengan la superficie ocular húmeda y protegida (Garles, 2024).

2.4.Fisiología de la producción lagrimal

Son aquellas estructuras involucradas en la producción y drenaje de la lagrima. Presenta dos componentes; uno secretorio y otro excretorio. En cuanto a la fisiología de la producción lagrimal, en los caninos este proceso dinámico está dado por el equilibrio entre la producción de lágrimas y la pérdida de éstas ya sea por evaporación, absorción o drenaje. Siendo la tasa de renovación de lágrimas de 1-3 µl/min en situaciones normales, pudiendo aumentar mediante estímulos de sustancias irritantes o a respuestas emotivas. Dicha renovación lagrimal se encuentra bajo control del sistema nervioso autónomo, factores hormonales y

condiciones ambientales (Guimarães, 2025).

Las glándulas secretoras de lágrimas, es decir, las glándulas lagrimales, de Meibomio y las células caliciformes, reciben inervación parasimpática, siendo también reguladas por inervación simpática las glándulas lagrimales y de Meibomio; además, es importante mencionar la inervación de la superficie ocular, debido a que el arco reflejo formado por los nervios aferentes del trigémino ajusta también la secreción lagrimal necesaria para el mantenimiento de las funciones normales y la nutrición del globo ocular (Bernal, 2023).

2.4.1. Composición de la lágrima

Las glándulas de Meibomio, Zeiss, Moll, Krause y Wolfing, son encargadas de fabricar la lágrima. Cada una libera varios componentes como electrolitos, sales, proteínas, agua, aminoácidos o vitaminas. Además, se sabe que la lagrima está compuesta químicamente de 98-99% de agua, sales minerales y electrolitos, lípidos, mucinas, inmunoglobulinas (principalmente de IgA), proteínas, glucosa, urea y otros metabolitos en pequeñas cantidades. La lágrima además se compone de tres diferentes capas: lipídica, acuosa y mucosa (Iza, 2023).

2.5. Parámetros lagrimales

Son indicadores clave para evaluar la salud ocular, ya que reflejan la cantidad y calidad de la producción de lágrimas, así como la estabilidad de la película lagrimal, logrando identificar cualquier tipo de alteración en alguno de estos parámetros y estableciendo tratamiento sea farmacológico o quirúrgico (Serrato, 2025).

2.5.1. Aparato lagrimal

Se divide en estructuras secretoras y excretoras. Las estructuras secretoras corresponden a las glándulas lagrimales y glándulas de Meibomio, mientras que las células caliciformes y sus productos forman la película lagrimal pre corneal. Por otra parte, las estructuras excretoras las conforman los canalículos lagrimales, el saco lagrimal y el conducto nasolagrimal (Bernal, 2023).

2.5.2. Estabilidad de la película lagrimal

La estabilidad de la película lagrimal permite proteger la córnea, facilita una visión clara y previene infecciones. Para evaluar esto, se emplean diversas pruebas diagnósticas que permiten identificar posibles deficiencias en la película lagrimal y orientar el tratamiento adecuado. Existen varios factores que la alteran, entre ellas, la disminución de la producción lagrimal, deficiencia de mucinas y enfermedades de la córnea (Serrato, 2025).

2.5.3. Permeabilidad del conducto nasolagrimal

Es la capacidad del conducto nasolagrimal para permitir el paso libre de las lágrimas desde el ojo hasta la nariz. Una obstrucción en este conducto puede provocar acumulación de lágrimas en el ojo, resultando en epífora (lagrimeo excesivo) y posibles infecciones secundarias (Hamor, 2023).

La obstrucción del conducto nasolagrimal se debe a diversas causas, como infecciones, inflamaciones, traumatismos o anomalías congénitas. La evaluación de su permeabilidad es esencial para diagnosticar y tratar afecciones que afectan el drenaje lagrimal (Serrato, 2025).

2.5.4. Integridad corneal

La integridad corneal representa un indicador fundamental de la salud ocular ya que permite identificar el estado actual de la córnea. Una córnea íntegra permite una visión clara y la protección del ojo contra infecciones y lesiones (Molinero, 2022).

2.6. Pruebas de evaluación de parámetros lagrimales

2.6.1. Test de Schirmer I

Un método desarrollado en 1903 por el oftalmólogo alemán Otto Schirmer. El cual evalúa la cantidad lagrimal que produce el ojo del paciente y permite el diagnóstico de patologías relacionadas con la deficiencia de la película lagrimal como la queratoconjuntivitis seca, la queratitis pigmentaria, queratitis ulcerosa, entre otras.

Esta prueba consiste en el uso de un papel filtro milimetrado de 35 milímetros de largo y 5 milímetros de ancho (Macas, 2023).

Materiales

Tiras de papel filtro estéril

Cronometro o temporizador

Guantes desechables

Sonda o pinza de algodón (opcional)

Gasas estériles o toallitas húmedas (Torres & Rivera, 2025).

Procedimiento del Test de Schirmer

El perro debe estar en una posición cómoda y tranquila para minimizar el estrés, ya que este puede influir en la producción lagrimal. Se utiliza una tira de papel de filtro estéril, conocida como tira de Schirmer, que se dobla en un extremo y se coloca en el saco conjuntival inferior, entre el párpado inferior, generalmente en el tercio lateral. La tira se deja en su lugar durante un minuto pasado el tiempo estipulado se retira la tira y se mide la longitud del papel que ha sido humedecido por las lágrimas, expresada en milímetros (Torres & Rivera, 2025).

2.6.2. Prueba de fluoresceína TBUT

El tiempo de ruptura lagrimal (BUT) se ha definido como el lapso entre el último parpadeo completo y la detección inicial de una mancha seca o una interrupción en la película lagrimal. Los valores de BUT pueden ser afectados por diversos factores como la cantidad de lágrima, su concentración, el pH, la presencia de conservantes y el tipo de fluoresceína utilizada. Para determinar la calidad se utilizará el tiempo de ruptura de la lágrima o break up time, el cual evalúa indirectamente las capas de mucina y lípidos de la película lagrimal midiendo el tiempo que tarda el colorante de fluoresceína en disociarse de la superficie corneal (Costa, Bispo, & Costa, 2024).

Materiales

Tiras de papel impregnadas con fluoresceína

Anestésico tópico (opcional)

Guantes desechables

Gasas estériles o toallitas húmedas (Aucay, 2024).

Procedimiento

Con guantes desechables, se toma una tira de papel impregnada con fluoresceína y se introduce suavemente el extremo de la tira en el saco conjuntival del ojo a evaluar durante aproximadamente 1 minuto para permitir que la fluoresceína se disuelva y se distribuya sobre la superficie ocular (Aucay, 2024).

2.6.3. Test de Jones

El test de Jones evalúa el sistema nasolagrimal. La aparición de fluoresceína en las narinas o en la boca, pocos minutos después (de 2 a 10) de la aplicación de la tinción sobre la superficie ocular, indica la permeabilidad del conducto nasolagrimal resultando la prueba positiva. Una prueba negativa, por el contrario, no indica necesariamente que el sistema nasolagrimal esté bloqueado y se deberán realizar otros métodos diagnósticos para confirmarlo como el sondaje diagnóstico, irrigación de la vía lagrimal, gammagrafía lagrimal, dacriocistografía. (González, Sarmiento, & Morales, 2021).

Materiales

Solución de fluoresceína estéril

Bastoncillos con punta de algodón(cotonetes)

Guantes desechables

Gasas estériles o toallas húmedas

Anestésico tópico (opcional) (González, Sarmiento, & Morales, 2021).

Procedimiento

Se instilan gotas oftálmicas de fluoresceína en los ojos del canino. Luego se inspeccionan las fosas nasales dentro de los 10 minutos para evaluar la permeabilidad del conducto nasolagrimal. La presencia de fluoresceína en las dos narinas o en lengua indica que el conducto nasolagrimal es permeable mientras que la ausencia de fluoresceína sea en lengua o narinas sugiere una posible obstrucción del conducto nasolagrimal (González, Sarmiento, & Morales, 2021).

2.6.4. Rosa de Bengala

Es un colorante especial que se utiliza comúnmente en el diagnóstico de enfermedades oftalmológicas. Esta tinción se une a las células degeneradas y queratinizadas de la córnea y de la conjuntiva, así como el moco. El uso más relevante de esta tinción es su aplicación para el diagnóstico precoz de la queratoconjuntivitis seca (Loza Ponce, 2021).

Según (Gelatt K. , 2024) la detección de fluoresceína en la córnea sugiere una alteración en la barrera epitelial. La intensidad y extensión de la fluorescencia ofrecen información valiosa para evaluar la gravedad y el alcance de la lesión.

Negativo: Si no se observa fluorescencia en la córnea, la superficie ocular se encuentra intacta y no presenta lesiones (Loza Ponce, 2021).

Positivo leve (1+ o +): La fluoresceína aparece en pequeñas áreas o puntos específicos de la córnea, lo que indica la presencia de pequeñas erosiones o abrasiones (Ponce & Krizzel, 2021).

Positivo moderado (2+ o ++): Se detecta fluoresceína en zonas más amplias de la córnea, sugiriendo una lesión más significativa o una úlcera de mayor profundidad (Gelatt K. , 2024).

Positivo grave (3+ o +++): La fluoresceína cubre la mayor parte o toda la superficie corneal, lo que indica una lesión grave o una úlcera profunda que afecta extensamente la córnea (Ponce & Krizzel, 2021).

Positivo muy grave (4+ o ++++): La fluoresceína se observa en toda la córnea, lo que señala una lesión severa a grave que compromete la integridad de la estructura corneal (Gelatt K. , 2024).

2.7. Pruebas oftalmológicas complementarias

Exploración oftalmológica con lámpara de hendidura

Oftalmoscopia indirecta

Transiluminador Fin off

Examen de electrofisiología ocular / electrorretinografia

Ecografía ocular bidimensional y Ultrabiomicroscopia UBM

Retinografía

Angiografía fluoresceínica

Control de presión ocular. Tonometría

Tomografía de coherencia óptica (OCT)

Reflejos colorimétricos (Guerra Barahona, 2025).

2.8. Tonometría

La tonometría es el método que determina la presión dentro del ojo (PIO) al analizar la tensión del globo ocular. Se sugiere comparar las lecturas de los dos ojos del mismo animal, asegurándose de que la variación entre las presiones no supere el 20%. Niveles de presión entre 20 y 25 mmHg pueden ser indicativos

de glaucoma, aunque el animal podría no presentar síntomas (Chiqui & Reino, 2025).

Dependiendo de cómo se mida la PIO, las propiedades de la córnea, incluida la rigidez y el grosor, podrían afectar a las mediciones de la PIO en cierto grado. Los diferentes tonómetros pueden mostrar cambios en la PIO, no solo a partir de las verdaderas diferencias de IOP, sino también a partir de los cambios en las propiedades biomecánicas de la córnea como resultado de un tratamiento tal como análogo de prostaglandina tópica o cirugía refractiva (Toris, 2021).

2.9. Presión intraocular

La presión intraocular, conocida como tensión ocular, es un elemento crucial para el diagnóstico y seguimiento de diversas enfermedades oculares. Esta presión es el resultado de la fuerza que los líquidos que se encuentran en el ojo, como el humor vítreo y el humor acuoso, ejercen sobre las estructuras sólidas del mismo. Es esencial que exista un balance entre la producción y el drenaje del humor acuoso para que la PIO se mantenga dentro de los valores normales. En los perros, para conservar la PIO dentro de estos márgenes, el humor acuoso se elimina mediante dos vías principales: la vía convencional y la vía uveoescleral. La vía convencional, que es la predominante en los caninos, ocurre a través del ángulo iridocorneal, donde el humor acuoso se desplaza desde la cámara anterior del ojo hacia el canal de Schlemm y posterior a la red trabecular, desde donde es drenado al sistema venoso (Chiqui & Reino, 2025).

2.9.1. Procedimiento de la tonometría

Instilar 1-2 gotas de anestésico tópico (tetracaína al 0.5% o 1%) en la superficie corneal para evitar dolor o reflejos de parpadeo y esperar aproximadamente 30 segundos para que haga efecto antes de proceder con la medición. Una vez calibrado el tonómetro y colocado la pesa estándar sujetar suavemente el párpado superior e inferior y posicionar la punta del tonómetro perpendicularmente sobre el centro de la córnea (Sen, 2024).

Interpretación de resultados

Valores normales: La PIO fisiológica en perros oscila entre 15 y 25 mmHg, con variaciones individuales (Muñoz, 2025).

Hipertensión ocular: Valores superiores a 25 mmHg pueden indicar glaucoma, caracterizado por daño progresivo al nervio óptico y posible pérdida irreversible de la visión (Carpio, 2024).

Hipotonía ocular: Valores inferiores a 10-12 mmHg pueden asociarse con uveítis o traumatismos oculares (Guerra Barahona, 2025).

2.10. Alteraciones oculares

2.10.1. Alteraciones anatómicas congénitas oculares

Prolapso de la glándula nictitante

Es un trastorno primario más común en caninos de diferentes razas, según reportes previos la raza braquicéfala es la raza más predisponente, se conoce que esta alteración se da por la debilidad en la unión del tejido conectivo de la glándula de la membrana nictitante a los tejidos periorbitales el cual juega un papel importante en la patogénesis, y se presume que tiene un componente familiar y/o hereditario (Sebbag, 2022).

Anomalías en la estructura córnea

Existencia de variaciones en la curvatura y espesor de la córnea que predisponen a úlceras y otras alteraciones. Además, algunas de ellas son de carácter hereditario, bilaterales como la distrofia corneal que causa edema e inflamación azulada, distrofia endotelial que causa edemas,distrofia epitelial el cual causa erosiones recurrentes (Vaca-Guzmán, 2025).

2.11. Síndrome ocular braquiocefálico

Es aquel síndrome que trata de problemas oculares asociados con la conformación

en pequeños braquicéfalos de razas como el Pug o el bulldog francés. Estos perros a menudo presentan mala salud corneal y películas lagrimales de mala calidad (Camacho Garcia & Camacho Paz, 2025).

El síndrome ocular del braquicéfalo, se da principalmente por los cambios fenotípicos que presentan estas razas con el acortamiento del hocico. Estas alteraciones óseas dejan una cavidad orbitaria muy poco profunda dando un globo ocular que queda sobreexpuesto sin protección adecuada sumado a los pliegues faciales exuberantes, que generan el síndrome ocular característico como lo son el, exoftalmos, euriblefaron, lagoftalmo, entropión medial, disminución de la sensibilidad corneal y la queratoconjuntivitis seca. Esté síndrome da como resultado una disminución o pérdida de visión por la queratitis pigmentaria que se genera (Calle, 2023).

2.12. Patologías oftalmológicas

2.12.1. Queratoconjuntivitis seca

Es una enfermedad ocular que causa inflamación en las glándulas lagrimales, la conjuntiva y la córnea, afectando la calidad y cantidad de las lágrimas. Sus causas incluyen infecciones, toxinas y daños nerviosos, aunque a menudo su origen es desconocido (García Benalcázar & Schuldt Cruz, 2023).

Síntomas

Los síntomas incluyen secreción ocular mucoide, conjuntivitis, daño corneal y ceguera. Además, problemas cutáneos como seborrea y atopia se observan en razas predispuestas (Calle, 2023).

Diagnóstico

El diagnóstico se confirma mediante la prueba de Schirmer, que mide la producción de lágrimas (Gavilanez, 2025).

2.12.2. Dacriocistitis

Es la inflamación del saco lagrimal, generalmente se debe a la obstrucción del saco y del conducto nasolagrimal proximal, causada por acumulación de desechos inflamatorios, la presencia de cuerpos extraños o masas que ejercen presión sobre el conducto. En su fase aguda, puede manifestarse con inflamación y sensibilidad en la parte medial del párpado inferior, debido a sus síntomas, esta afección puede confundirse con infecciones carnasiales en perros. La dacriocistitis provoca epífora, conjuntivitis secundaria resistente al tratamiento y, en algunos perros, puede desarrollar una fístula con drenaje en la parte medial del párpado inferior o en la zona subyacente (Carpio, 2024).

2.12.3. Ulceras corneales

Las úlceras corneales son lesiones frecuentes en la córnea de los perros y pueden ser superficiales o profundas. Se clasifican en simples (epiteliales y estromales) y complicadas (indolentes, infectadas, profundas, melting, descemetoceles, perforadas y degenerativas), lo que permite un tratamiento adecuado según su origen y evolución (Moreno-González, 2025).

Causas

El trauma directo, como un golpe en el ojo con un palo o juguete durante el juego, es una causa común de úlceras corneales. Otras causas incluyen afecciones como el entropión y la distiquia, donde las pestañas rozan la córnea. (Serrato, 2025).

2.13. Manifestaciones oftálmicas de enfermedades sistémicas

Las manifestaciones oculares de enfermedades sistémicas son comunes en trastornos genéticos, infecciosos, degenerativos y carcinomatosos en animales. Alteraciones en la retina, como hemorragias o desprendimiento, pueden sugerir una hipertensión sistémica. La inflamación ocular, como iridociclitis o panuveítis, puede estar asociada con infecciones sistémicas. Además, enfermedades

metabólicas como la diabetes mellitus pueden provocar cataratas (Manosalvas, 2024).

CAPÍTULO III

3. MARCO METODOLÓGICO

3.1. Ubicación de la investigación

- **Localización de la investigación**

El trabajo de investigación se realizó en la Provincia de Cotopaxi, en la ciudad de Latacunga en la Clínica Veterinaria "Dog & Cat".

- **Situación geográfica y climática**

PARÁMETRO	LOCALIDAD
Coordenadas	0° 56′ 00″ S, 78° 37′ 00″ O
Altitud	2,759m.s.m
Humedad relativa promedio anual	78 %
Precipitación promedio anual	1946 mm
Temperatura Máxima	19°C
Temperatura Media	12,5°C
Precipitación pluvial anual	500 mm – 700 mm/año

Fuente: Gobierno Autónomo Descentralizado de la Provincia de la Latacunga (2026)

- **Zona de vida**

Bioclimáticamente, la ciudad de Latacunga se clasifica dentro de la zona de vida estepa espinosa montano bajo y una temperatura media anual de 12,5 °C a 14°C (Holdridge, 1967).

3.2.Metodología

3.2.1. Material en estudio

30 perros mesocéfalos

30 perros braquicéfalos

3.2.2. Factores en estudio

Factor A: Tipo de cráneo

3.2.3. Clasificación de la muestra

A1: Perros mesocéfalos

A2: Perros braquicéfalos

3.2.4. Tipo de diseño estadístico

Para el desarrollo de la investigación se utilizó un estudio comparativo-descriptivo.

3.2.5. Manejo del experimento

En el estudio se evaluaron 60 caninos que acudieron a la clínica veterinaria, divididos equitativamente en 30 braquicéfalos y 30 mesocéfalos. Previo a las evaluaciones, se informó a los propietarios sobre el procedimiento y se obtuvo su autorización. A continuación, se completó la ficha de cada paciente en una bitácora registrando la raza, nombre, edad, sexo y antecedentes de enfermedades o tratamientos oftalmológicos. Todas las pruebas se ejecutaron de manera individual en un entorno tranquilo, con iluminación y condiciones controladas para minimizar el estrés.

Procedimiento y protocolos de evaluación

Longitud de humedad (Test de Schirmer I): En el día 0 se evaluó la producción de

lagrima aplicando una tira de papel de filtro en el saco conjuntival inferior del ojo durante 1 minuto, midiendo de inmediato la cantidad lagrimal en milímetros. En el mismo día 0 se determinó la estabilidad de la película lagrimal instilando una gota de fluoresceína y observando con una luz azul el tiempo exacto en segundos en el que aparecieron las primeras zonas secas o ruptura de la lágrima.

Presión intraocular (Tonometría): En el día 3 se midió la presión ocular tras aplicar una gota de anestésico tópico y colocar al paciente en una postura cómoda, se apoyó suavemente el tonómetro Schiötz previamente calibrado sobre el centro de la córnea con su peso estándar y se obtuvo la lectura en la escala.

Permeabilidad nasolagrimal: En el día 5 se comprobó el drenaje del conducto nasolagrimal aplicando fluoresceína ocular y en un lapso de tiempo de 5 a 10 minutos con la ayuda de una luz azul de cobalto directa en la narinas y boca se observó y se registró el resultado.

Integridad del epitelio corneal: En el día 8 se realizó la tinción corneal con rosa de bengala aplicando 2 gotas de la misma directamente en el fondo del ojo y examinando dicha sección en un tiempo determinado.

Frecuencia de parpadeo: En el día 9 se contabilizaron el número de parpadeos en un intervalo de 1 minuto, repitiendo el conteo dos veces en cada canino para confirmar la precisión del dato.

Finalmente, en el día 10 se realizó el procesamiento y la comparación de todos los parámetros obtenidos frente a los rangos de referencia fisiológicos correspondientes, clasificando a los pacientes de ambos grupos según se encontraran o no dentro de los límites normales.

3.2.6. Métodos de Evaluación y Datos a tomarse

Edad: Variable cuantitativa que se obtuvo mediante la anamnesis realizada al propietario, comprendida desde la edad de uno a ocho años.

Sexo: Se determinó durante el examen físico, categorizándolo en machos y hembras.

Producción lagrimal (mm): Se midió la cantidad de lágrimas producidas por el ojo durante un tiempo de 1 minuto mediante el uso de un papel filtro milimetrado.

Estabilidad de la película lagrimal (seg): Se evaluó registrando en segundos el tiempo transcurrido desde el último parpadeo hasta la aparición de la primera zona seca en la película lagrimal teñida con fluoresceína.

Presión intraocular: Se midió en mmHg mediante la lectura del tonómetro de Schiötz apoyado sobre el centro de la córnea, previa instilación de anestésico tópico.

Permeabilidad del conducto nasolagrimal: Se determinó observando el tiempo en minutos que tarda la fluoresceína en transitar desde la superficie ocular hasta la narina.

Integridad corneal: Se evaluó mediante la observación de la retención del colorante Rosa de Bengala en la superficie epitelial corneal y conjuntival.

Número de parpadeos: Se midió registrando el número de cierres palpebrales en un intervalo de tiempo de 1 minuto.

3.2.7. Tipos de análisis

Para el análisis y procesamiento estadístico de los datos obtenidos sobre los parámetros lagrimales e integridad corneal, se aplicaron tres pruebas específicas fijando un nivel de significancia del 5% (p <0,05):

- **Prueba de Anderson-Darling:** Se aplicó en primer lugar para verificar si las variables cuantitativas presentaban una distribución normal.
- **Prueba no paramétrica de Mann-Whitney:** Se empleó posteriormente con el fin de evaluar y comparar las posibles diferencias significativas entre las medianas de ambos grupos morfométricos.

- **Prueba de Chi-cuadrado de independencia:** Se utilizó finalmente para examinar cómo se asociaban las variables cualitativas con la conformación craneal de los pacientes.

CAPÍTULO IV

4. RESULTADOS Y DISCUSIÓN

4.1. Interpretación de resultados

Los datos obtenidos en el presente proyecto de investigación, permitieron la obtención de los siguientes resultados:

4.1.1. Edad

Tabla1.

Edad de caninos en estudio

Edad	Frecuencia	Porcentaje
1 a 2 años	12	20%
2 a 3 años	8	13%
3 a 8 años	40	67%
Total	60	100%

Figura 1.

Edad de los caninos

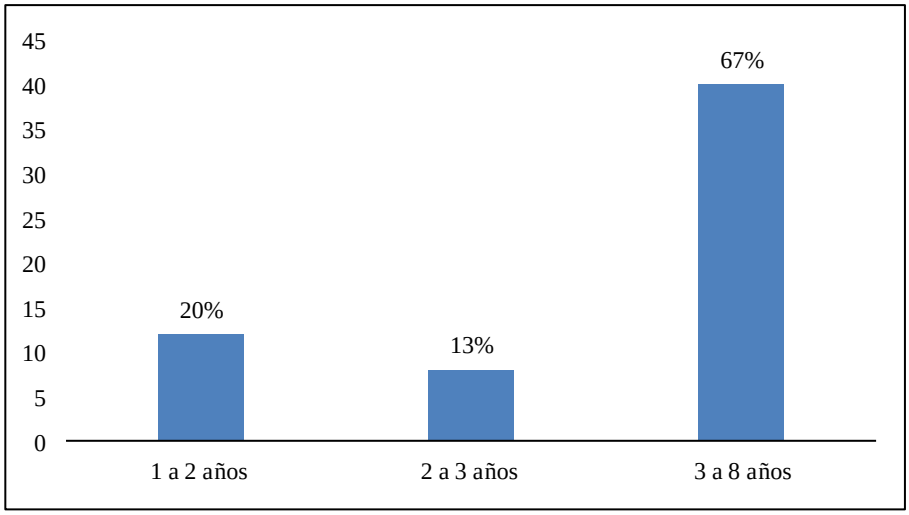

La población canina de este estudio registró que el 67% (n=40) de los individuos presentaron una edad de 3 a 8 años. Por otro lado, los perros de 1 a 2 años constituyeron el 20% (n=12), mientras que aquellos entre 2 y 3 años representaron el 13% (n=8), siendo este último el grupo menos representado. Estos datos mostraron que un gran porcentaje de los canes se encontraban en su etapa adulta, lo cual es relevante debido a que en la edad adulta pueden manifestarse mayores alteraciones en los parámetros lagrimales y en la integridad corneal.

Saldaña & Siavichay (2024) en su estudio evaluaron tres rangos de edades: 1 a 2 años; 3 a 4 años; 5 a 6 años, estadisticamente no hallaron diferencias significativas en la calidad y cantidad lagrimal con relacion a la edad, confirmando que las variaciones observadas en los parametros oculares no responden a un factor de edad sino a las diferencias anatomicas de la conformacion facial.

Sin embargo, la investigación de Muñoz (2025) identificó que los pacientes adultos (5,56%) resultaron positivos para queratoconjuntivitis en relación a otras edades que fueron negativas, señalando que el envejecimiento se asocia con una disminución en la función de las glándulas lagrimales.

4.1.2. Sexo

Tabla 2.

Sexo de la población canina

Sexo	Frecuencia	Porcentaje
Hembra	30	50%
Macho	30	50%
Total	60	100%

Figura 2.

Sexo

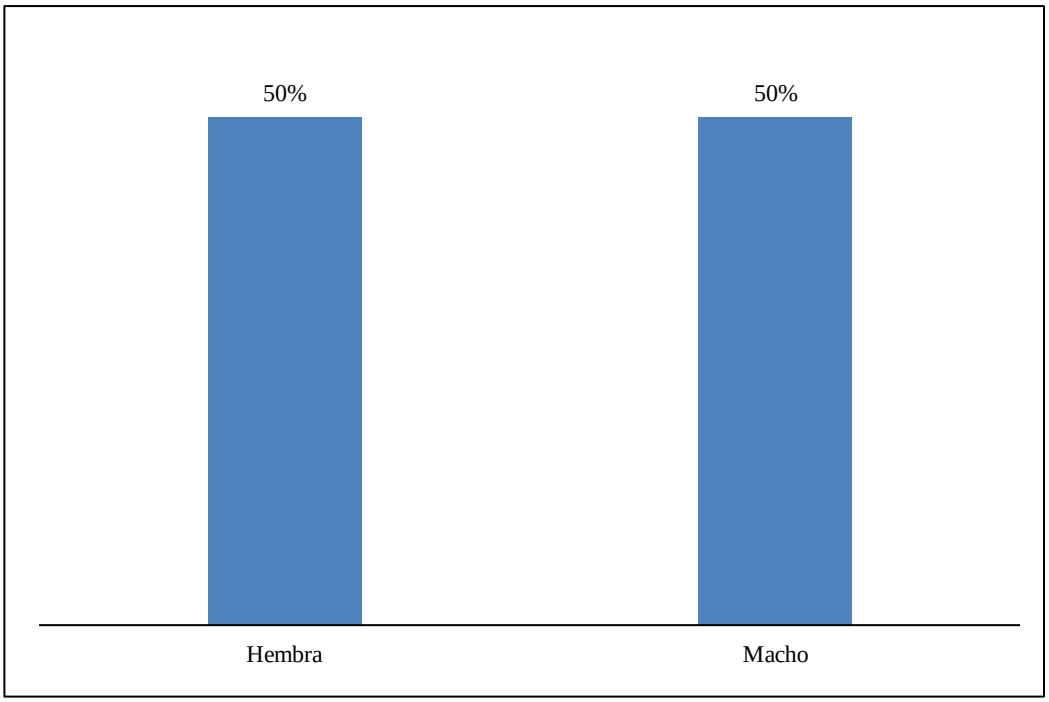

La distribución de los perros según el sexo muestra una proporción equitativa entre hembras y machos, repartiéndose 30 individuos en cada grupo, correspondiendo al 50% respectivamente.

Moreno et al., (2019), en su investigación de patrones referenciales de producción lagrimal en caninos, determinaron que el sexo no es un factor influyente en la producción lagrimal.

Así también Muñoz (2025), en su estudio exploratorio de queratoconjuntivitis seca en caninos señaló que el género no mostro una predisposición marcada ni diferencias estadísticamente significativas en la dinámica de la película lagrimal ya que observó un mayor porcentaje de sospechosos en machos (6/26) y de positivos en hembras (2/7). Por lo tanto, se confirma que la variable respecto al sexo no actúa como un factor determinante ni introduce un sesgo en la evaluación de la superficie

ocular en la población estudiada.

4.1.3. Producción lagrimal (mm)

Tabla 3.

Producción lagrimal por tipo de cráneo (mm)

Tipo de cráneo	Promedio (mm/min) ±DE	Mediana (RI)	Valor p
Mesocéfalos	18,87 ±1,1	19 (2)	
Braquicéfalos	12,27 ±1,4	12 (2,25)	<0,001**

Nota. Valores expresados como mediana

Figura 3.

Producción lagrimal (mm)

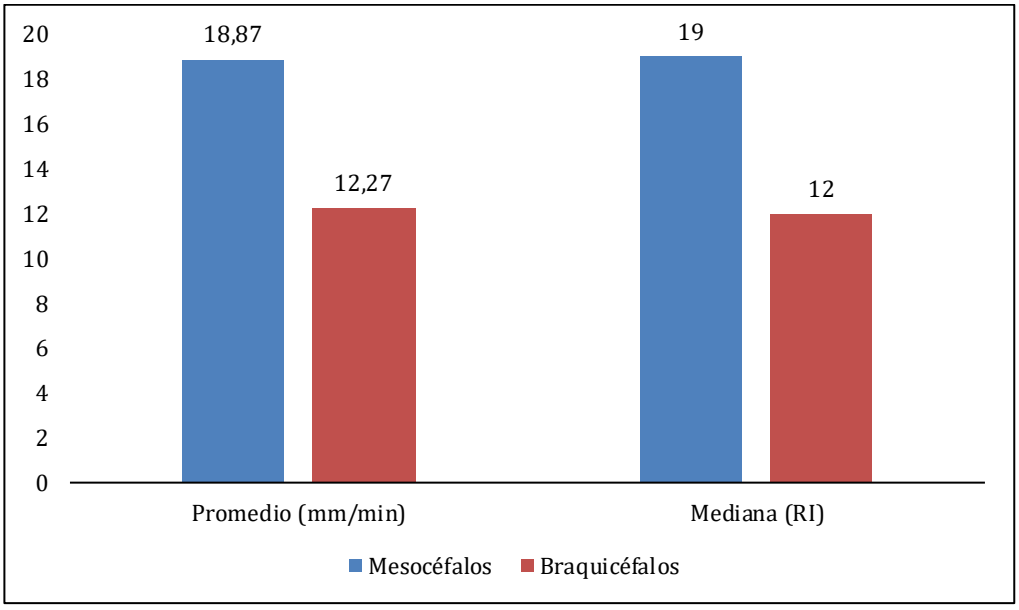

De acuerdo con el Test de Schirmer para la longitud de humedad mostró diferencias altamente significativas entre los tipos de cráneos. Los caninos mesocéfalos presentaron una longitud promedio de 18,87 mm y una mediana de 19 (RI:2) por minuto (mm/min), mientras que los perros braquiocefálicos registraron un promedio de 12,27 y una mediana de 12 (RI: 2,25) mm/min.

Saldaña & Siavichay (2024), obtuvieron una producción lagrimal de 20,07 mm/min de acuerdo con el Test de Schirmer tipo 1, determinando que la longitud de humedad en braquicéfalos fue ligeramente superior al rango establecido como normal (15 mm/min).

Así también, Moreno et al., (2019) registró una producción lagrimal de los canes braquicéfalos fue significativamente superior de 17 mm/min que los mesocéfalos de 16,4 mm/min, infiriendo que una mayor longitud de humedad en los pacientes braquicéfalos puede deberse a la exoftalmia que presenta este tipo de cráneos.

4.1.4. Estabilidad de la película lagrimal (seg)

Tabla 4.

Estabilidad de la película lagrimal por tipo de cráneo (seg)

Tipo de cráneo	Promedio (seg) ± DE	Mediana (RI)	Valor p
Mesocéfalos	11,9 ±1,5	12 (2)	<0,001**
Braquicéfalos	7,33 ±5,9	7 (2)	

Nota. Valores expresados como mediana

Figura 4.

Estabilidad de la película lagrimal (seg)

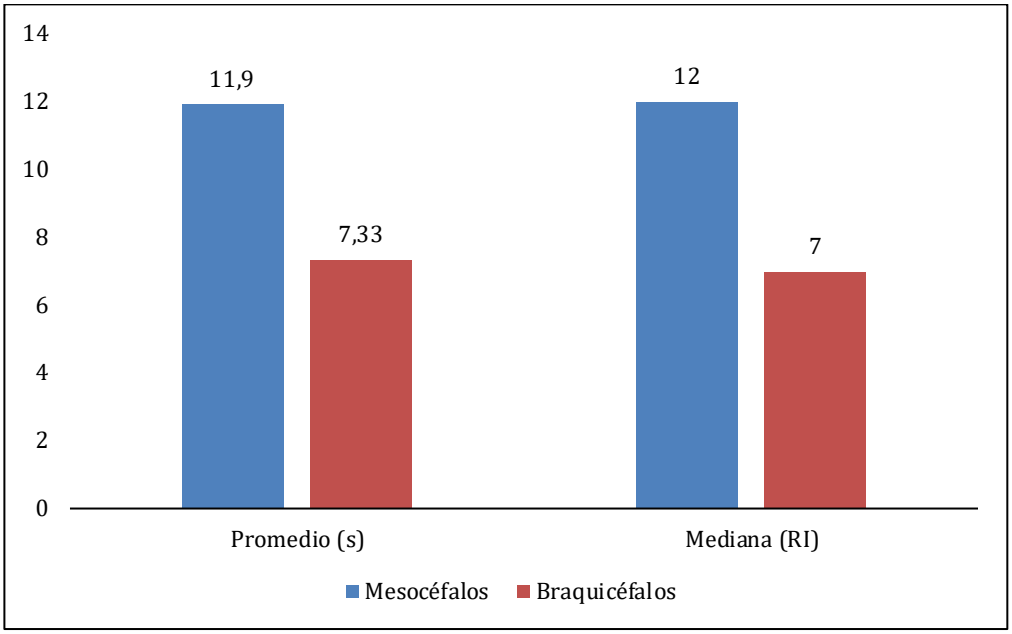

El análisis estadístico para el tiempo de ruptura lagrimal mostró diferencias altamente significativas entre los tipos de cráneo. Los caninos mesocéfalos presentaron un promedio de 11,9 segundos y una mediana de 12 (RI: 2) segundos, mientras que los braquicéfalos registraron un valor promedio de 7,33 segundos y una mediana de 7 (RI: 2) segundos. Los resultados indican que los perros braquicéfalos presentaron una menor estabilidad lagrimal en comparación con los mesocéfalos. Además, que los braquicéfalos mostraron una mayor heterogeneidad en los resultados.

Tapping (2021) en su estudio sobre la prueba del tiempo de ruptura de la película lagrimal, presentó un valor medio de 11,85 segundos, sugiriendo que los perros braquicéfalos no se ajustaron a los valores fisiológicos establecidos (15-20 segundos) para perros y coloca a estas razas en mayor riesgo de enfermedades relacionadas con deficiencias de la película lagrimal.

Por otra parte, en la investigación de la prevalencia de Queratoconjuntivitis Seca en

perros domesticos de Bernal (2023) con una poblacion de 100 perros, el 50% de caninos mesocefalos registró un valor promedio de 16 segundos de tiempo de ruptura lagrimal a diferencia de los caninos braquicefalos que mostraron un valor menor al normal, evidenciando que el tipo de craneo si influye en la estabilidad lagrimal.

4.1.5. Presión intraocular

Tabla 5.

Presión intraocular

Tipo de cráneo	Promedio (mmHg) ±DE	Mediana (RI)	Valor p
Mesocéfalos	15,71 ±1,2	15,9 (2,7)	0,007
Braquicéfalos	13,05 ±1,3	12,2 (10,2)	

Nota. Valores expresados como mediana

Figura 5.

Presión intraocular por tipo de cráneo

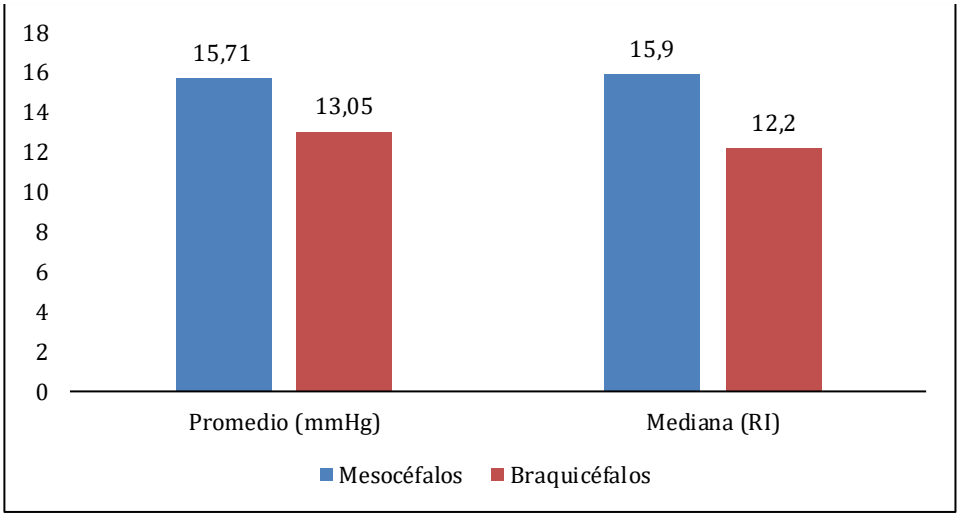

Los resultados obtenidos muestran que la presión intraocular en caninos mesocéfalos presentó un promedio de 15,71 mmHg y una mediana de 15,9 (RI: 2,7) mmHg, mientras que en los braquicéfalos se registró un promedio de 13,05 mmHg y una mediana de 12,2 (RI: 10,2) mmHg. El análisis estadístico presentó un valor p de 0,007 indicando que existieron diferencias estadísticamente significativas entre los tratamientos.

Fritz (2024) determina que la presión intraocular en valores normales debe estar entre 15-25 mmHg e infiere que la morfología craneal de los perros, especialmente en razas braquicéfalas, juega un papel importante en la predisposición a ciertas enfermedades oftamológicas, mientras que los mesocéfalos y dolicocéfalos también poseen cierto riesgo de presentar estas patalogías, pero es menos común.

Así también, Torres (2025) menciona que los perros braquicéfalos tienen menor sensibilidad corneal que los mesocéfalos siendo esta la razón por la que muestran menos signos de dolor cuando presentan una enfermedad corneal.

4.1.6. Permeabilidad del conducto nasolagrimal

Tabla 6.

Permeabilidad del conducto nasolagrimal

Tipo de cráneo	**Permeable**		**Obstruido**		**Valor p**
	Frecuencia	Porcentaje	Frecuencia	Porcentaje	
Mesocéfalos	30	100%	0	0%	<0,001**
Braquicéfalos	7	23%	23	77%	

Figura 6.

Permeabilidad del conducto nasolagrimal

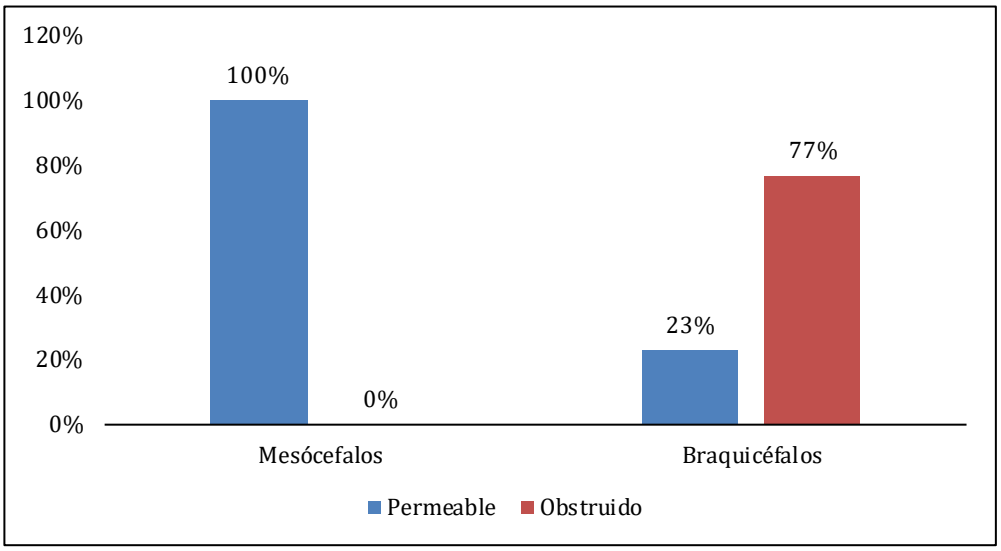

Los resultados del Test de Jones mostraron que en los caninos mesocéfalos el 100% (n=30) presentaron conductos nasolagrimales permeables, mientras que ningún paciente presentó obstrucción (0%). Por otra parte, los caninos braquicéfalos, únicamente el 23% (n=7) presentaron permeabilidad, mientras que el 77% (n=23) presentaron obstrucción del conducto nasolagrimal. Además, que el valor p <0,001 mostró diferencias altamente significativas entre los tipos de cráneo, evidenciando una estrecha relación entre la conformación craneal y la permeabilidad del sistema nasolagrimal.

Bernal (2023) en su estudio oftamológico con una muestra de 100 perros domésticos de diferentes razas y mestizos indicó que el 54% de sus pacientes presentaron obstrucción del conducto nasolagrimal y el 46% permeabilidad del mismo.

Asímismo, Sebbag & Sanchez (2022) mencionan que la obstruccion del sistema nasolagrimal es frecuente en perros, especialmente en braquicéfalos debido a su anatomía craneal que curva y acorta el trayecto del conducto nasolagrimal, mientras que los mesocéfalos poseen un sistema más recto.

4.1.7. Integridad corneal

Tabla 7.

Integridad corneal

Grupo	Mesocéfalos		Braquicéfalos	
	Frecuencia	Porcentaje	Frecuencia	Porcentaje
0	55	92%	3	5%
I	5	8%	15	25%
II	0	0%	10	17%
III	0	0%	32	53%
Total	60	100%	60	100%

Figura 7.

Integridad corneal

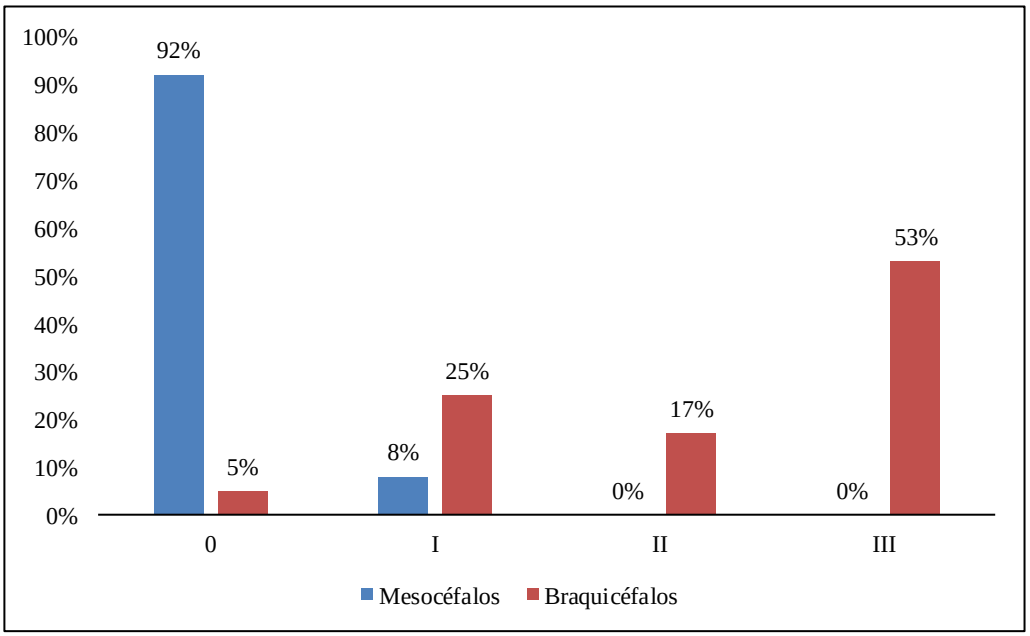

Los resultados del Test de Rosa de Bengala evidencian una marcada diferencia entre los tratamientos. En caninos mesocéfalos el 92% (n=55) se ubicó en el grado 0, indicando ausencia de alteraciones en la superficie ocular y tan solo el 8% (n=5)

presentó grado I. Por el contrario, los braquicéfalos presentaron grados más severos: únicamente el 5% (n=3) se encontraron en grado 0, mientras que el 25% (n=15) presentaron grado I, el 17% (n=10) grado II y el 53% (n=32) grado III. Esta mayor frecuencia de lesiones en braquicéfalos se explica por la prominencia ocular y la menor profundidad de la órbita en los caninos braquiocefálicos lo que permite el incremento a la exposición de la córnea a microtraumatismos.

Estos hallazgos difieren parcialmente con lo reportado por Ponce & Krizzel (2021), quienes evaluaron 60 perros clínicamente sanos, 30 braquicéfalos – mesocéfalos y 30 de distintas razas, la tinción con Rosa de Bengala reveló una incidencia temprana del 43,3% y el 56,7% entre grado II y III para queratoconjuntivitis asociando estas alteraciones a la edad del paciente más que a la morfologia craneal.

En contraste, los resultados del presente estudio coinciden con lo reportado por Gelatt (2021) quien sostiene que la anatomía del braquiocéfalo predispone a una alta susceptibilidad de desarrollar queratitis por exposición y alteraciones de la película lagrimal.

4.1.8. Número de Parpadeos

Tabla 8.

Número de Parpadeos (parpadeos/min)

Tipo de cráneo	Promedio ±DE	Mediana (RI)	Valor p
Mesocéfalos	14,30 ±1,1	14 (2)	<0,001**
Braquicéfalos	21,9 ±2,4	22 (4)	

Nota. Valores expresados como mediana

Figura 8.

Número de Parpadeos por tipo de cráneo

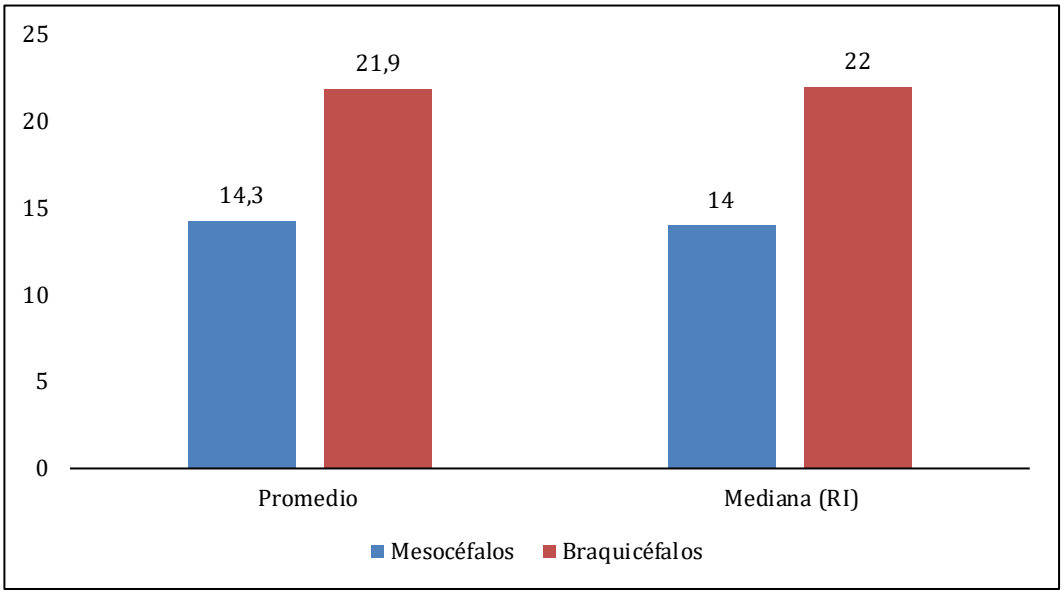

Se observaron diferencias estadísticamente significativas en el número de parpadeos por minuto de acuerdo al tipo de cráneo ($p<0,001$). Los pacientes braquicéfalos presentaron un promedio de 21,9 y una mediana de 22 (RI: 4) parpadeos por minuto, mientras que los mesocéfalos mostraron una media de 14,30 y una mediana de 14 (RI: 2) parpadeos por minuto. Estos resultados indican que los braquicéfalos presentan una frecuencia de parpadeo significativamente mayor en comparación con los mesocéfalos.

Costa et al., (2024) en su investigación del tiempo de ruptura lagrimal, prueba de Schirmer y frecuencia de parpadeo, con una muestra de 30 perros de raza Shih-Tzu presentó un valor promedio de 22,9 parpadeos por minutos, evidenciando que la mala calidad lagrimal y su distribución son las que afectan la salud ocular de estos animales por su conformación craneana, lo que determina que la córnea se encuentre desprovista de una protección óptima siendo más propensa a erosiones corneales y otras enfermedades.

Asimismo, Sebbag & Sanchez (2022) determinan que los perros braquicéfalos presentan una reducción de entre el 50% y 93% en la sensibilidad corneal,lo que

altera la dinamica y efectividad del parpadeo, aumentando el riesgo de la aparicion de úlceras corneales y queratoconjuntivitis.

4.2. Comprobación de la hipótesis

En la comparación de los parámetros lagrimales y su impacto en la integridad corneal entre perros braquicéfalos y mesocéfalicos, se observaron diferencias significativas. Con base en los resultados obtenidos en la presente investigación, se rechaza la hipótesis nula y se acepta la hipótesis alterna la cual establecía que existen diferencias significativas en los parámetros lagrimales y en su impacto sobre la integridad corneal entre perros braquicéfalos y mesocéfalicos.

CAPÍTULO V

5.1. CONCLUSIONES

- La producción y estabilidad de la película lagrimal fue marcadamente superior en los perros mesocéfalos en comparación con los braquicéfalos ($p< 0,001$). Los mesocéfalos registraron una producción lagrimal media de 19 mm/min y un tiempo de ruptura de la película lagrimal de 12 segundos, frente a los 12 mm/min y 7 segundos observados en los braquicéfalos, evidenciando una severa inestabilidad de la película lagrimal en estos últimos.
- Se identificaron variaciones cuantitativas en el sistema ocular de ambos grupos. Los perros mesocéfalos presentaron una presión intraocular mediana de 15,0 mmHg, mientras que los braquicéfalos mostraron una mediana de 12,2 mmHg, evidenciando mediante estos resultados que los dos tipos de cráneo mantuvieron un valor de PIO dentro del rango fisiológico normal.
- Mediante los resultados de la permeabilidad del conducto nasolagrimal (Test de Jones) se identificó que los caninos mesocéfalos tuvieron una permeabilidad nasolagrimal del 100%, mientras que los braquicéfalos mostraron una menor proporción de conductos permeables del 23%, demostrando que la conformación braquiocefálica tiende a presentar un menor nivel de permeabilidad del conducto.
- La integridad corneal se encontró severamente comprometida en los perros braquicéfalos en comparación con los mesocéfalos. Mientras que el 92% de los pacientes mesocéfalos conservó una superficie corneal intacta (Grado 0), los braquicéfalos mostraron una alta prevalencia de daño y degeneración del epitelio, con un predominio de alteración corneal moderada a severa (Grados II y III). A su vez, los braquicéfalos registraron un incremento significativo en la frecuencia de parpadeo 22 parpadeos/min frente a 14 parpadeos/min en mesocéfalos; $p<0,001$, lo cual representó una respuesta compensatoria ante la deshidratación y la alteración de la superficie ocular.

5.2. RECOMENDACIONES

- Se recomienda realizar evaluaciones oftalmológicas periódicas en perros braquicéfalos, incluyendo pruebas de Test de Schirmer, TBUT, fluoresceína y Rosa de Bengala, con la finalidad de detectar alteraciones lagrimales y corneales en sus etapas iniciales.
- Implementar medidas preventivas en perros braquicéfalos, como el uso de lubricantes oculares y limpieza frecuente de la zona periocular, para evitar complicaciones como queratoconjuntivitis seca y úlceras corneales.
- Concientizar a los propietarios de razas braquicéfalas sobre la predisposición de sus mascotas a enfermedades oculares asociadas a alteraciones lagrimales y exposición corneal, tales como queratoconjuntivitis, úlceras corneales, queratitis por exposición, pigmentación corneal, epífora, entropión medial y síndrome ocular braquiocefálico, fomentando los controles veterinarios regulares y atención temprana ante signos clínicos.

BIBLIOGRAFÍA

Aucay, A. (2024). *Evaluación de la producción y calidad de la película lagrimal en caninos de la raza Shih Tzu, con diferentes rangos de edad.* [Tesis de grado,Universidad de Cuenca]. Repositorio UCuenca. https://dspace.ucuenca.edu.ec/handle/123456789/45000

Bernal, C. (2023). *Prevalencia de Queratoconjuntivitis Seca en Canis lupus familiaris "perro doméstico" en la Clínica Betovet, Surco, Lima-Perú.* [Tesis de grado, Universidad Ricardo Palma]. Repositorio Institucional URP. https://repositorio.urp.edu.pe/entities/publication/d2925d8e-b899-4dc4-9924-6fc1d046649c

Calle, M. (2023). Síndrome ocular del braquicéfalo. *Methodo Investigación Aplicada a las Ciencias Biológicas*, *8*(3), 138-140. https://doi.org/10.22529/me.2023.8(3)05

Camacho García, J. Y., & Camacho Paz, V. J. (2026). Transporte aéreo de perros braquicéfalos: riesgos fisiológicos, factores de riesgo y marco regulatorio. *Zoovet Travel — Serie Técnica en Medicina Veterinaria del Transporte Internacional de Animales de Compañía*, Vol. III. https://doi.org/10.5281/zenodo.19243637

Carpio, C. Y. (2024). *Estudio retrospectivo de las patologías oculares más frecuentes en superficie ocular de pacientes caninos (Canis lupus familiaris) en el Servicio de Oftalmología Veterinaria CLOVET 2023*. [Tesis de grado, Universidad Católica de Santa María]. Repositorio Ucsm https://repositorio.ucsm.edu.pe/items/b759024e-cf52-4bf8-bd21-092d93678479

Chiqui, A. B., & Reino, P. M. (2025). *Mediciones comparativas para determinar la presión intraocular obtenidas por un tonómetro de rebote y un tonómetro de indentación en caninos en el Centro de Neurología y Oftalmología Veterinaria (CENOV).* [Tesis de grado, Universidad de Cuenca].

Repositorio Institucional Universidad de Cuenca. https://dspace.ucuenca.edu.ec/items/f6fd394b-5d2e-4083-b108-94f44237dcbc

Costa, R., Bispo, J., & Costa, K. (2024). Evaluation of tear film breakup time, Schirmer tear test, blink rate and tear ferning test in Shih-Tzu dogs. *Acta Veterinaria Scandinavica,* 66(3). https://doi.org/ 10.21203/rs.3.rs-3152086/v1

Demircioğlu, İ., & Özkadif, S. (2026). Shape variation of linea temporalis and crista nuchae in mesocephalic dogs. Harran Üniversitesi Veteriner *FakültesiDergisi,*13(1).https://doi.org/10.1080/08912963.2026.2663157

Determination of World Plant Formations from Simple Climatic Data . (2026). Determinación de formaciones vegetales mundiales a partir de datos climáticos simples. *Publ Med,* 11.

Diaz del Olmo Ruiz, C. A. (2024). *Identificación de patologías nasales en perros, mediante rinoscopia en un centro especializado de endoscopia veterinaria en Lima, Perú.* [Tesis de grado, Universidad Ricardo Palma]. Repositorio InstitucionalURP.https://repositorio.urp.edu.pe/entities/publication/8dcfe140-f3f8-48bc-8313-8f63c3fb5daa

Fritz, O. (2024). *Urgencias oftalmológicas en perros y gatos*. [Tesis de grado, Universidad de Zaragoza]. Zaguan: Repositorio Institucional de la Universidad de Zaragoza. https://zaguan.unizar.es/record/153809

García Benalcázar, K. A., & Schuldt Cruz, J. A. (2023). *Incidencia de Queratoconjuntivitis Seca en perros de la Ciudadela El Mamey, Babahoyo.* [Tesis de grado, Universidad Tecnica de Babahoyo]. DSpace UTB. https://dspace.utb.edu.ec/items/561a7f39-384f-4873-a4a1-7de4d1de8be2

Garles, A. (2024). Sistema lagrimal: Anatomia y su funcion. *Medisaludvet,* 36-38.

Gavilanez, O. R. (2025). *Determinación de Queratoconjuntivitis Seca en perros domésticos en la ciudadela Patricia Alarcón, del cantón Echeandía.* [Tesis de pregrado, Universidad Técnica de Babahoyo]. DSpace UTB. https://dspace.utb.edu.ec/handle/49000/17952

Gelatt, K. N., Gilger, B. C., & Kern, T. J. (Eds.). (2021). Veterinary ophthalmology (6ª ed.). Wiley-Blackwell. doi.org

Gelatt, K. (2024). Test de fluoresceína y el test de rosa de bengala para perros y gatos. *Cuasiveterinaria.*

González, I. M. (2025). *Estudio retrospectivo de las úlceras corneales en perros: características clínicas y resultados terapéuticos*. [Tesis de grado, Universidad Autónoma del Estado de Hidalgo]. Biblioteca Digital UAEH. http://dgsa.uaeh.edu.mx:8080/jspui/handle/231104/7088

González, P. J., Sarmiento, Q. D., & Morales, F. (2021). Sistema lagrimal felino. *Di-Oftalmo Animal*, 64-68.

Guimarães, D. R. C., Coelho, A. de A., Rodrigues, D. S. de A., Castro, L. R. M. S. de, Jesus, R. P. de, Carvalho, G. O. de N., & Carvalho, S. M. R. de. (2025). Avaliação quantitativa da produção lacrimal em cães submetidos à anestesia geral inalatória para osteossíntese de ossos longos. *Observatorio de la Economía Latinoamericana*, 23(6). unirioja.es

Hamor, R. (2023). Aparato nasolagrimal y lagrimal en animales. *Manual de MSD*, 3-4.

Holdridge, L. (1967). Life Zone Ecology. San José, Costa Rica.: *Tropical Science Center*.

Iza, J. (2023). *Uso de plasma sanguíneo en la terapia de úlceras corneales.* [Tesis de grado, Universidad de Guayaquil]. Repositorio Digital UCSG. http://repositorio.ucsg.edu.ec/handle/3317/22429

Krainer, D., & Dupré, G. (2022). Brachycephalic obstructive airway syndrome. Veterinary Clinics of North America. *Small Animal Practice*, 52(3), https://doi.org/749–780. 10.1016/j.cvsm.2022.01.013

Loza, I. K. (2021). *Uso del test de Schirmer y Rosa de bengala en el diagnóstico temprano de queratoconjuntivitis seca en caninos, en el distrito y provincia de Huánuco.* [Tesis de grado, Universidad Nacional Hermilio Valdizán]. Repositorio Institucional UNHEVAL. unheval.edu.pe

Macas, R. (2023). *Evaluación de la producción lagrimal mediante test de schirmer en perros gerontes atendidos en centro integral veterinario de Guayaquil.* [Tesis de grado, Universidad Agraria del Ecuador]. Repositorio Digital UAE. uagraria.edu.ec

Manosalvas Ocaña, A. (2024). *Prevalencia de patologías de tercer párpado o membrana.* [Tesis de grado, Universidad de Guayaquil]. Repositorio Institucional Universidad de Guayaquil. ug.edu.ec

Mitze, S., Barrera-Flores, J. A., & Söhl, R. E. (2021). Evaluating malformations of the lacrimal drainage system in brachycephalic dog breeds: A comparative computed tomography analysis. *BMC Veterinary Research*, *17*(1), 294. doi.org/ 10.1371/journal.pone.0257020

Molinero-Barroso, P. (2022). Coroides. En J. C. Pastor Jimeno (Ed.), Secretos de la Óptica Ocular (Cap. 23). *Elsevier*.

Morales, J. (2009). Anatomía clinica del perro y gato (3 edición ed.). España: *Universidad de Córdoba.*

Moreno, J., Fernández, V., Chipayo, Y., & Crespo, A. (2019). Patrones referenciales de producción lacrimal en caninos, empleando la prueba de Schirmer, en una clínica de Lima Metropolitana. *Rev. investig. vet. del Perú*, 20(2),249-253. https://doi.org/10.15381/rivep.v20i2.618

Muñoz, E. (2025). *Estudio exploratorio de queratoconjuntivitis seca en caninos de la ciudad de Loja*.[Tesis de grado, Universidad Nacional de Loja]. Repositorio Digital Institucional UNL. https://dspace.unl.edu.ec/items/2c5eba92-8b0b-46fb-9963-90eab6cd6da6

Olivares, R. (2024). Síndrome Braquicefálico en Perros, Alteraciones Anatómicas del Tracto Respiratorio Alto: Una Revisión de la Literatura. *Scielo*, 30-35.

Ospina, K. (2025). *Patologías Retinianas en Perros (Canis lupus familiaris) y Gatos (Felis catus silvestris).* [Tesis de grado, Universidad Cooperativa de Colombia]. Repositorio Institucional UCC. https://repository.ucc.edu.co/entities/publication/aca4a7ad-04fb-482f-9eab-879841f4300d

Peñafiel, S. (2023). *Caracterización citológica ocular en perros con conjuntivitis en mapasingue este, Guayaquil*. [Tesis de grado, Universidad Agraria del Ecuador]. Repositorio Digital UAE. uagraria.edu.ec

Ponce, L., & Krizzel, I. (2021). *Uso del Test de Schirmer y Rosa de Bengala en el diagnóstico temprano de Queratoconjuntivitis seca en caninos, en el Distrito y Provincia de Huánuco.* [Tesis de grado, Universidad Nacional Hermilio Valdizán]. Repositorio Institucional UNHEVAL. unheval.edu.pe

Sahr, S., Dietrich, A., & Oechtering, G. (2021). Evaluating malformations of the lacrimal drainage system in brachycephalic dog breeds: A comparative computed tomography analysis. *Plos one*, 16(9),doi.org/ e0257020.

Sánchez, O. N. (2022). *Incidencia de queratoconjuntivitis seca en caninos "canis lupus familiaris" braquiocefálicos,en la ciudad de Machala.* [Tesis de grado. Universidad Técnica de Machala]. Repositorio Institucional UTMACH. https://repositorio.utmachala.edu.ec/bitstreams/eed7d0a7-8889-4753-94e0-83d647c21e36/download

Saldaña, K., & Siavichay, J. (2024). *Estudio descriptivo del comportamiento de la calidad y cantidad lagrimal en caninos braquicéfalos en diferentes rangos de edad.* [Tesis de grado, Universidad de Cuenca]. Repositorio Institucional Universidad de Cuenca. https://dspace-test.ucuenca.edu.ec/handle/123456789/44919

Serrano, C. (2023). Conjuntiva Animal. *Ken Hub*, 20.

Sebbag, L., & Sanchez, R. (2022). The pandemic of ocular surface disease in brachycephalic dogs: The brachycephalic ocular syndrome. *Veterinary Ophthalmology*, 26, 31- 46. //doi.org/10.1111/vop.13054

Sen, J. (2024). Step-by-step guide to measuring intraocular pressure (IOP) in dogs. *Jorvet.* https://jorvet.com/2024/09/11/step-by-step-guide-to-measuring-intraocular-pressure-iop-in-dogs/

Serrato, A. (2025). *Análisis de causas que limitan la efectividad terapéutica en enfermedades oftálmicas en caninos y felinos.* [Tesis de grado, Benemérita Universidad Autónoma de Puebla]. Repositorio Institucional BUAP. buap.mx

Tapping, J. (2021). *Comparison of tear film break up time (TFBUT) test in healthy brachycephalic and mesocephalic dogs.*[Tesis de grado, University of Veterinary Medicine and Pharmacy in Košice]. UVLF Digital Library. uvlf.sk

Thomas, A., & Watson, P. (2010). Ophthalmic Examination and Diagnosis in the Dog and Cat. *Elsevier*.

Toni, M., Rujirekasuwan, T., Kongrit, C., & Mungkundar, D. (2024). Comparative analysis of ocular biometry in brachycephalic and non-brachycephalic dogs. *The Thai Journal of Veterinary Medicine*, 54(1), 57–64. tci-thaijo.org

Toris, C. B. (2023). Current methods and new approaches to evaluate aqueous humor dynamics. *Expert Review of Ophthalmology,* 18(2), 139–152. Repositorio Institucional UNFLEP. unflep.edu.ni

Torres Santos, H. L., & Rivera Valerio, N. M. (2025). *Prevalencia de Queratoconjuntivitis seca en caninos (Canis lupus familiaris) en la Clínica Veterinaria AGROCOMSA.* [Tesis de grado, Nacional Francisco Luis Espinoza Pineda].

Torres, G. (2025). *Signos de Neoplasia en el Tercer párpado en caninos: Reporte de un caso clínico*. [Tesis de grado, Universidad Nacional de Río Negro]. Repositorio Institucional UNRN. unrn.edu.ar

Vaca-Guzmán, C. P., Martínez-Álvarez, J. C., & Ortiz-Pérez, R. M. (2025). Response to Two Standardized Exercise Tests in Dogs with Different Cephalic Biotypes. *Veterinary Sciences*, *12*(11), 1058. doi.org

Vítor, R. C., de Carvalho Teixeira, J. B., Dos Santos, K. C., Oliveira, G. M. S., Guedes, P. E. B., da Paixão Sevá, A., Gomes Junior, D. C., Veloso, J. F., & Carlos, R. S. A. (2024). Shih-Tzu dogs show alterations in ocular surface homeostasis despite adequate aqueous tear production. *Acta Veterinaria Scandinavica,* 66, 3. 38229091/doi.org

ANEXOS

Anexo 1. Mapa físico de la ubicación geográfica de las localidades (GPS)

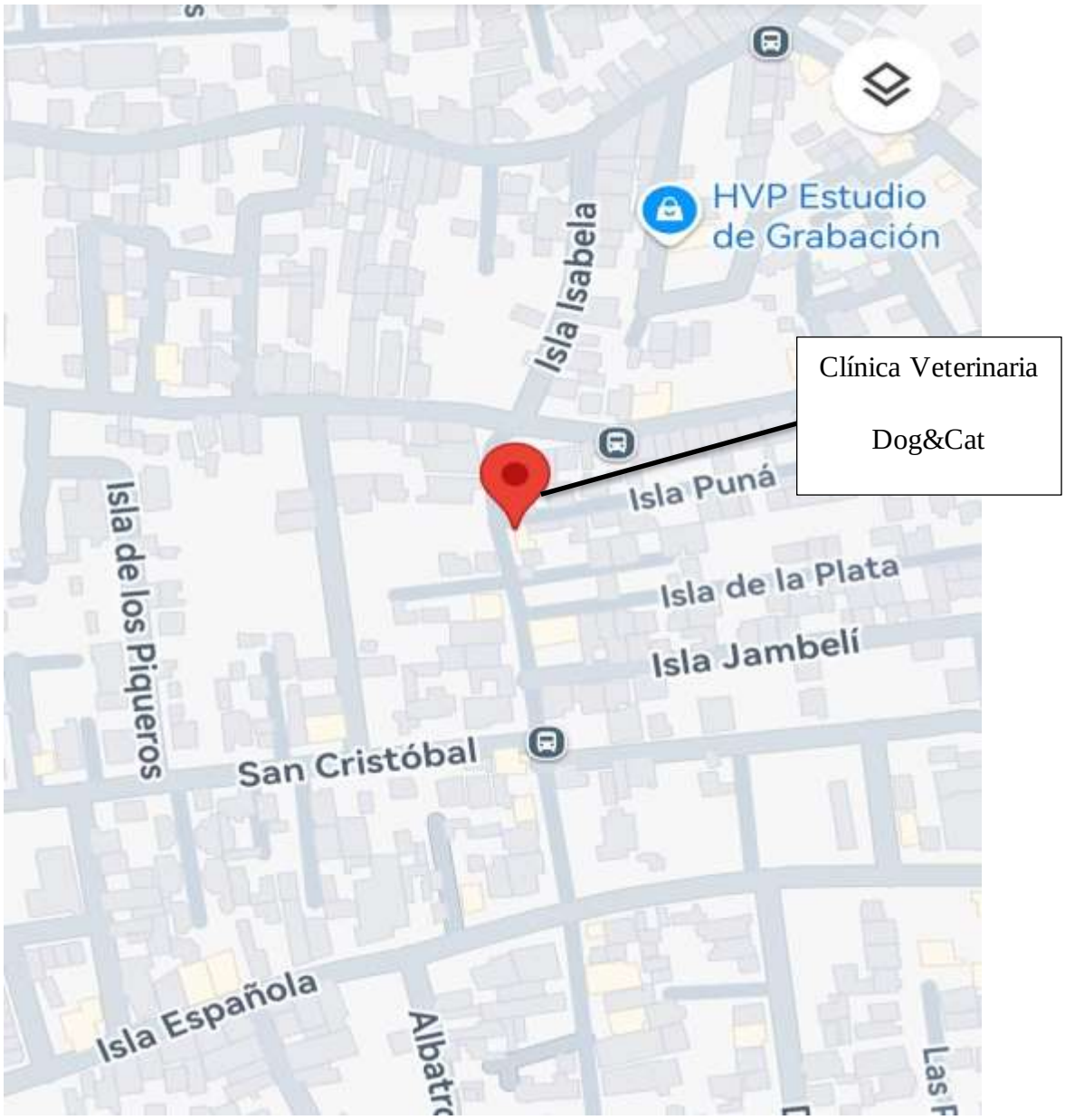

Fuente: Google maps 2026

Anexo 2. Base de datos

Tipo de cráneo A1. Caninos mesocéfalicos

NOMBRE	EDAD	SEXO	TIPO DE CRANEO	NÚMERO DE PARPADEOS Veces/min	TEST DE SCHIMER mm/min	TIEMPO DE RUPTURA LAGRIMAL Seg	TEST DE JONES +/-	TONOMETRÍA mmhg	TEST ROSA DE BENGALA
Max	3	Macho	Mesocéfalo	14	18	12	Positivo	15,9	0
Lucero	3	Hembra	Mesocéfalo	15	19	12	Positivo	13,4	0
Maya	4	Hembra	Mesocéfalo	16	18	11	Positivo	15,9	0
Lucky	4	Macho	Mesocéfalo	16	19	11	Positivo	14,6	0
Bruno	6	Macho	Mesocéfalo	15	17	10	Positivo	18,9	1
Lola	5	Hembra	Mesocéfalo	14	20	13	Positivo	13,4	0
Leo	5	Macho	Mesocéfalo	14	20	13	Positivo	15,9	0
Sasha	6	Hembra	Mesocéfalo	15	17	10	Positivo	15,9	1
Zeus	7	Macho	Mesocéfalo	15	18	11	Positivo	15,9	1
Osa	7	Hembra	Mesocéfalo	14	19	12	Positivo	13,4	0
Dante	8	Macho	Mesocéfalo	16	19	12	Positivo	14,6	0
Nina	8	Hembra	Mesocéfalo	16	18	11	Positivo	15,9	0
Milo	2	Macho	Mesocéfalo	13	21	14	Positivo	14,6	0
Canela	3	Hembra	Mesocéfalo	15	18	11	Positivo	14,6	0
Simba	1	Macho	Mesocéfalo	12	20	13	Positivo	15,9	0

Ivory	7	Hembra	Mesocéfalo	15	17	10	Positivo	14,6	1
Thor	4	Macho	Mesocéfalo	14	18	12	Positivo	17,3	0
Mía	8	Hembra	Mesocéfalo	14	19	12	Positivo	17,3	0
Coco	5	Macho	Mesocéfalo	15	19	11	Positivo	15,9	0
Sol	2	Hembra	Mesocéfalo	13	20	13	Positivo	15,9	0
Gordo	6	Macho	Mesocéfalo	13	20	13	Positivo	17,3	0
Frida	6	Hembra	Mesocéfalo	13	20	13	Positivo	18,9	0
Rex	2	Macho	Mesocéfalo	13	20	14	Positivo	17,3	0
Apolo	8	Macho	Mesocéfalo	14	18	11	Positivo	17,3	0
Mia	1	Hembra	Mesocéfalo	12	21	13	Positivo	14,6	0
Nico	5	Hembra	Mesocéfalo	14	18	11	Positivo	14,6	0
Dana	2	Hembra	Mesocéfalo	13	20	14	Positivo	17,3	0
Carlos	3	Macho	Mesocéfalo	15	19	12	Positivo	13,4	0
Doy		Macho	Mesocéfalo	16	17	10	Positivo	13,4	1
Mala	4	Hembra	Mesocéfalo	15	19	12	Positivo	17,3	0

Anexo 3. Base de datos

Tipo de cráneo A2. Caninos braquicéfalos

NOMBRE	EDAD	SEXO	TIPO DE CRANEO	NÚMERO DE PARPADEOS Veces/min	TEST DE SCHIMER mm/min	TIEMPO DE RUPTURA LAGRIMAL Seg	TEST DE JONES +/-	TONOMETRÍA mmhg	TEST ROSA DE BENGALA
Ruffo	2	Macho	Braquicéfalo	18	13	8	Negativo	12,2	1
Kaffu	4	Macho	Braquicéfalo	22	12	7	Negativo	5,9	1
Enzo	5	Macho	Braquicéfalo	20	11	6	Negativo	6,5	2
Princesa	3	Hembra	Braquicéfalo	20	14	9	Positivo	12,2	1
Lissa	5	Hembra	Braquicéfalo	22	12	7	Negativo	7,1	2
Merlina	6	Hembra	Braquicéfalo	21	13	8	Negativo	17,3	1
Luna	4	Hembra	Braquicéfalo	23	11	6	Negativo	17,3	2
Oso	3	Macho	Braquicéfalo	19	14	9	Positivo	12,2	1
Max	6	Macho	Braquicéfalo	21	13	8	Negativo	13,4	1
Lanka	7	Hembra	Braquicéfalo	25	10	5	Negativo	5,9	3
Sakí	7	Macho	Braquicéfalo	24	10	6	Negativo	7,1	2
Tita	8	Hembra	Braquicéfalo	24	12	7	Negativo	8,5	2
Rita	2	Hembra	Braquicéfalo	19	13	8	Negativo	12,2	1
Kyra	1	Hembra	Braquicéfalo	18	15	10	Positivo	5,3	0
Papi	1	Macho	Braquicéfalo	17	15	9	Positivo	12,2	0

Leo	8	Macho	Braquicéfalo	23	11	7	Negativo	24,4	1
Tilín	5	Macho	Braquicéfalo	22	12	8	Negativo	15,9	2
Flan	4	Macho	Braquicéfalo	21	13	7	Negativo	17,3	1
Benji	2	Macho	Braquicéfalo	19	14	10	Positivo	12,2	0
Lulú	5	Hembra	Braquicéfalo	26	11	6	Negativo	22,4	2
Perla	6	Hembra	Braquicéfalo	23	12	7	Negativo	17,3	1
Pedrito	6	Macho	Braquicéfalo	25	12	7	Negativo	24,4	2
Gus	3	Macho	Braquicéfalo	23	11	6	Negativo	12,2	1
Barth	7	Macho	Braquicéfalo	26	10	5	Negativo	24,4	3
Nucita	3	Hembra	Braquicéfalo	21	14	9	Positivo	12,2	1
Mills	4	Hembra	Braquicéfalo	22	13	7	Negativo	14,6	1
Ariana	7	Hembra	Braquicéfalo	25	10	6	Negativo	4,4	2
Chanis	8	Hembra	Braquicéfalo	24	11	7	Negativo	12,2	1
Tete	2	Hembra	Braquicéfalo	20	14	8	Positivo	17,3	1
Pantera	8	Macho	Braquicéfalo	24	12	7	Negativo	4,9	2

Anexo 4. Fotografías

<table>
<tr><td></td><td></td></tr>
<tr><td colspan="2">Preparación del paciente</td></tr>
<tr><td></td><td></td></tr>
<tr><td>Test de Schimer I/Producción lagrimal</td><td>Número de parpadeos</td></tr>
</table>





Tiempo de Ruptura lagrimal





Tonometría/Presión intraocular

Test Rosa de bengala/Integridad corneal





Test de Jones/Permeabilidad del conducto nasolagrimal

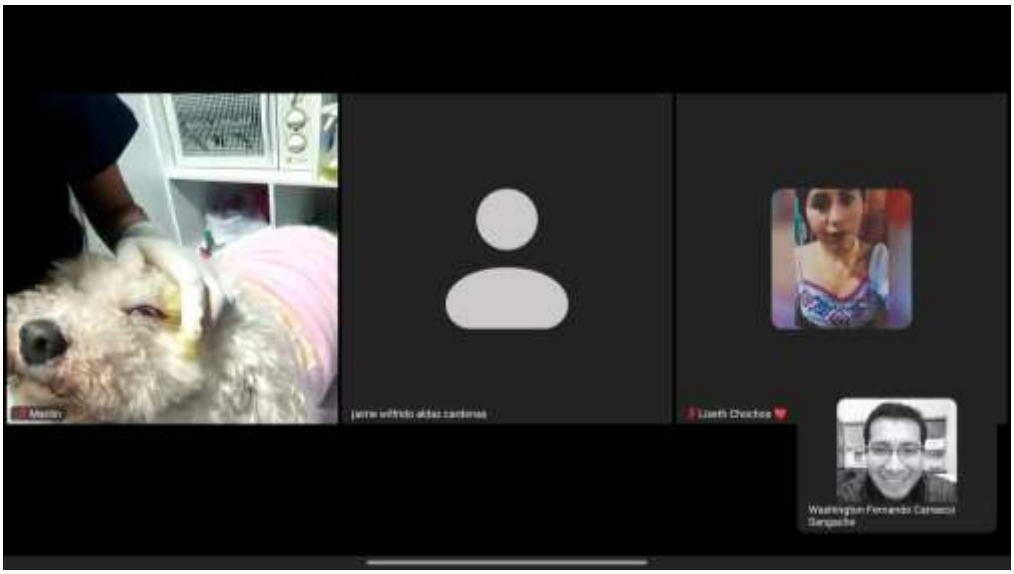

Visita de campo



Protocolo de tonometría ejecutado durante la visita de campo

Ficha clínica

		UNIVERSIDAD ESTATAL DE BOLÍVAR			
Fecha:	31/07/2025	**N° de historia clínica**			7
Datos del propietario		**Datos del paciente**			
Nombre:	Briggitte Lema	**Nombre:**	Kaffu	**Conformación craneal**	Braquicéfalo
Dirección:	Gatazo y Salcedo	**Especie:**	Canino	**Edad:**	4 años
Teléfono:	0998669857	**Raza:**	Boxer	**Sexo:**	Macho
Anamnesis					
Desparasitación:	19/04/2025	**Producto:**	Canicur	**Vacunas:**	19/04/2025
Alimentación:	balanceado ( )	casera ( )	mixta(X)		
Estado reproductivo	entero (X)	esterilizado ( )		**Condición corporal:**	Ideal
Examen clínico					
Frecuencia respiratoria	**Frecuencia cardiaca**	**Temperatura**	**Peso**	**Mucosas**	
24 rpm	100 ppm	38,6	22 kg	Rosadas	Normales
Factores de riesgos					
Antecedentes oculares previos		**Enfermedades sistémicas diagnosticadas**		**Síntomas oculares previos**	
Si ( )	No (X)	Si ( )	No (X)	Lagrimeo excesivo (X)	Ojos secos ( )
Secreción ocular presente					
Serosa ( )	Mucosa (X)	Purulenta ( )	Ninguna ( )	Blefaroespasmo ( )	Enrojecimiento ocular ( )

Anexo 5. Glosario de términos

- **Epiteliopatía:** Alteración o lesión del epitelio de la córnea o de otras superficies oculares.
- **Corninados:** También denominado cornetes nasales son estructuras óseas dentro de la nariz recubiertas por mucosa. Su función es calentar, filtrar y humidificar el aire que se respira.
- **Ptosis palpebral:** Es una condición en la que el párpado superior desciende y cubre parcial o totalmente el ojo. Suele ser causada por una disfunción del músculo elevador del párpado y puede afectar la visión.
- **Epiliopatía:** Es una enfermedad que afecta a la superficie del ojo, en particular al epitelio corneal, la capa más externa de la córnea.
- **Blefaroespasmo:** Es un trastorno neuromuscular que provoca contracciones involuntarias, repetitivas y espasmódicas de los músculos alrededor de los ojos. Puede causar desde un leve temblor hasta parpadeos incontrolables o el cierre forzado y prolongado de los párpados
- **Red trabecular:** Es un tejido esponjoso ubicado en el ángulo iridocorneal del ojo. Su función principal es filtrar y drenar el humor acuoso hacia el canal de Schlemm, manteniendo así una presión intraocular equilibrada y saludable.
- **Patogénesis:** Es el conjunto de mecanismos biológicos y moleculares que explican el origen y desarrollo de una enfermedad. Detalla cómo un agente causal provoca alteraciones en el organismo y la forma en que este responde y evoluciona.
- **Exoftalmos:** Es la protrusión anormal de uno o ambos globos oculares fuera de la cavidad orbitaria, dando la apariencia de "ojos saltones".
- **Euriblefaron:** Es una malformación congénita rara caracterizada por un ensanchamiento horizontal de la abertura de los párpados. Suele presentarse en humanos y, con cierta frecuencia, en razas de perros braquicéfalos
- **Lagoftalmo:** Es la incapacidad de cerrar completamente los párpados.
- **Carnasiales:** También conocidos como muelas carniceras son los dientes más grandes y afilados de un perro, ubicados a los lados de la boca.

- **Melting:** Es una urgencia oftalmológica en perros. Ocurre cuando una úlcera en el ojo se infecta, liberando enzimas que destruyen rápidamente el colágeno, haciendo que la córnea se vuelva gelatinosa y corra el riesgo de perforarse en pocas horas.