# UNIVERSIDAD ESTATAL DE BOLÍVAR

## Facultad de Ciencias Agropecuarias Recursos Naturales y del Ambiente

Carrera de Medicina Veterinaria

Tema:

EVALUACIÓN DEL TIEMPO DE CICATRIZACIÓN DE HERIDAS POSTQUIRÚRGICAS EN CANINOS TRATADOS CON ALOE VERA (FITOTERAPIA) Y ÁCIDO HIALURÓNICO EN CIRUGÍAS ELECTIVAS

Proyecto de Investigación previo a la obtención del título de Medicó Veterinario. Otorgado por la Universidad Estatal de Bolívar a través de la Facultad de Ciencias Agropecuarias, Recursos Naturales y del Ambiente, Carrera de Medicina Veterinaria.

Autor:

Alvaro Marcelo Artieda Basantes

Tutor:

Dr. Edison Riveliño Ramón Curay Ms.C.

Guaranda – Ecuador

2025

EVALUACIÓN DEL TIEMPO DE CICATRIZACIÓN DE HERIDAS POSTQUIRÚRGICAS EN CANINOS TRATADOS CON ALOE VERA (FITOTERAPIA) Y ÁCIDO HIALURONICO EN CIRUGÍAS ELECTIVAS.

**REVISADO Y APROBADO POR:**



Dr. Edison Riveliño Ramón Curay MSc.

**TUTOR**



Dr. Danilo Fabian Yánez Silva MSc.

**PAR LECTOR**



Dra. Jenny Marcela Martínez Moreira MSc.

**PAR LECTORA**

## CERTIFICACIÓN DE AUTORIA

Yo, Artieda Basantes Alvaro Marcelo, con CI. 1003413349, declaro que el trabajo y los resultados presentados en este informe, no han sido previamente presentados para ningún grado o calificación profesional; y, que las referencias bibliográficas que se incluyen han sido consultadas y citadas con su respectivo autor(es).

La Universidad Estatal de Bolívar, puede hacer uso de los derechos de publicación correspondientes a este trabajo, según lo establecido por la Ley de Propiedad Intelectual, su Reglamentación y la Normativa Institucional vigente.

---

Alvaro Marcelo Artieda Basantes

**CI. 1003413349**

**AUTOR**

---

Dr. Edison Riveliño Ramón Curay MSc.

**CI. 1102812607**

**TUTOR**

NOTARIA SEGUNDA
DR. HERNAN CRIOLLO ARCOS
Guaranda - Ec.

Se otorgó ante mi y en fe de ello confiero ésta ...Cuatro..... copia certificada, firmada y sellada en 05 Guaranda, 02 de Diciembre del 2025.

Dr. Hernán Criollo Arcos
NOTARIO SEGUNDO DEL CANTÓN GUARANDA

20250201002P01561 DECLARACION JURAMENTADA
OTORGA: ALVARO MARCELO ARTIEDA BASANTES
CUANTIA: INDETERMINADA
DI 2 COPIAS

En la ciudad de Guaranda, provincia Bolívar, República del Ecuador, hoy día martes dos de diciembre de dos mil veinticinco, ante mí DOCTOR HERNÁN RAMIRO CRIOLLO ARCOS, NOTARIO SEGUNDO DE ESTE CANTÓN, comparece el señor Alvaro Marcelo Artieda Basantes, por sus propios derechos, de estado civil soltero, domiciliado en el Sector 15 de Mayo, parroquia Veintimilla, cantón Guaranda, provincia Bolívar, con celular número: cero nueve ocho siete tres cuatro siete cuatro cinco cuatro, correo electrónico: artiedaalvaro@gmail.com. El compareciente es de nacionalidad ecuatoriana, mayor de edad a quien de conocerlo doy fe en virtud de haberme exhibido su cédula de ciudadanía en base a la que procedo a obtener su certificado electrónico de datos de identidad ciudadana, del Registro Civil, mismo que agrego a esta escritura como documento habilitante; bien instruido por mí el Notario en el objeto y resultados de esta escritura de Declaración Juramentada que a celebrarla procede, libre y voluntariamente.- En efecto juramentado que fue en legal forma previa las advertencias de la gravedad del juramento, de las penas de perjurio y de la obligación que tiene de decir la verdad con claridad y exactitud, declara lo siguiente: "Que previo a la obtención del Título de Médico Veterinario, otorgado por la Universidad Estatal de Bolívar, a través de la Facultad de Ciencias Agropecuarias Recursos Naturales y del Ambiente, de la carrera de Medicina Veterinaria, manifestó que los criterios e ideas emitidas en el presente Proyecto de Investigación Titulado: **EVALUACIÓN DEL TIEMPO DE CICATRIZACIÓN DE HERIDAS POSTQUIRÚRGICAS EN CANINOS TRATADOS CON ALOE VERA ( FITOTERAPIA ) Y ÁCIDO HIALURÓNICO EN CIRUGÍAS ELECTIVAS,** es de mi exclusiva responsabilidad en calidad de autor, además autorizo a la Universidad Estatal de Bolívar hacer uso de todos los contenidos que me pertenece o parte de los que contiene esta obra, con fines estrictamente académicos o de investigación. Es todo cuanto tengo que decir en honor a la verdad". Hasta aquí la declaración juramentada que junto con los documentos anexos y habilitantes que se incorpora queda elevada a escritura pública con todo el valor legal, y que el compareciente acepta en todas y cada una de sus partes, para la celebración de la presente escritura se observaron los preceptos y requisitos previstos en la Ley Notarial; y, leída que le fue al compareciente por mí el Notario, se ratifica y firma conmigo en unidad de acto quedando incorporada en el Protocolo de esta Notaría, de todo cuanto DOY FE.

Alvaro Marcelo Artieda Basantes
C.C. 1003413349

DR. HERNÁN RAMIRO CRIOLLO ARCOS
NOTARIO SEGUNDO DE CANTÓN GUARANDA

NOTARIA SEGUNDA
DR. HERNAN CRIOLLO ARCOS
Guaranda

# Alvaro Artieda

## EVALUACIÓN DEL TIEMPO DE CICATRIZACIÓN DE HERIDAS POSTQUIRÚRGICAS EN CANINOS TRATADOS CON ALOE VER...

My Files

My Files

Universidad Estatal de Bolivar

### Detalles del documento

Identificador de la entrega
**trn:oid:::3117:533835955**

Fecha de entrega
**28 nov 2025, 11:38 a.m. GMT-5**

Fecha de descarga
**28 nov 2025, 11:51 a.m. GMT-5**

Nombre del archivo
**Borrador tesis Alvaro Artieda(1).docx**

Tamaño del archivo
**34.6 MB**

**91 páginas**

**18.289 palabras**

**103.938 caracteres**

*Dr. Edison Rivelino Ramón Curay MSc.*
*TUTOR*

turnitin Página 1 de 96 - Portada Identificador de la entrega trn:oid:::3117:533835955

# 4% Similitud general

El total combinado de todas las coincidencias, incluidas las fuentes superpuestas, para ca...

## Filtrado desde el informe

- Bibliografía
- Texto citado
- Texto mencionado
- Coincidencias menores (menos de 12 palabras)

## Exclusiones

- N.° de coincidencias excluidas

## Fuentes principales

3% Fuentes de Internet
1% Publicaciones
2% Trabajos entregados (trabajos del estudiante)

## Marcas de integridad

**N.° de alertas de integridad para revisión**

No se han detectado manipulaciones de texto sospechosas.

Los algoritmos de nuestro sistema analizan un documento en profundidad para buscar inconsistencias que permitirían distinguirlo de una entrega normal. Si advertimos algo extraño, lo marcamos como una alerta para que pueda revisarlo.

Una marca de alerta no es necesariamente un indicador de problemas. Sin embargo, recomendamos que preste atención y la revise.



***Dr. Edison Riveliño Ramón Curay MSc.***
***TUTOR***

## DEDICATORIA

Dedico este trabajo investigativo a mi amada esposa, por su amor, apoyo y comprensión en cada momento.

A mis queridas hijas, por ser mi fuente de inspiración y motivación.

A mi madre, por su amor incondicional y sacrificio. A mi padre, por su guía y apoyo constante.

A mis hermanos, por su cariño y motivación.

A mi familia por creer en mí. Este logro es el resultado de su amor y apoyo.

Dedico todo este esfuerzo a ustedes por estar siempre presentes, por escucharme y por animarme a seguir adelante.

Por ser mi soporte y mi inspiración.

Los amo.

*Alvaro Marcelo Artieda Basantes*

**AGRADECIMIENTO**

Agradezco a Dios por la vida y la salud.

A la Universidad Estatal de Bolívar quien me formó a lo largo de este tiempo con valores y ética profesional.

Al Dr. Riveliño Ramón quien con su conocimiento y entrega me ayudo a conseguir mi objetivo. Al Dr. Franco Cordero quien me otorgó la oportunidad de empezar con este sueño.

Agradezco a toda mi familia quienes formaron parte de este proceso educativo con su apoyo incondicional.

Mi señora Madre Marianela Basantes, mi señor padre Marcelo Artieda y hermanos Santiago y David.

Agradezco profundamente a mi esposa Geomayra Meléndez e hijas Rafaela y Aurora quienes son el motivo principal de inspiración, superación y valentía.

Cómo no agradecer a todas las personas que de una u otra manera fueron parte de esta etapa de mi vida.

*Alvaro Marcelo Artieda Basantes*

## ÍNDICE DE CONTENIDO


| CONT. | PAG. |
|---|---|
| CAPÍTULO I | 1 |
| 1.1. INTRODUCCIÓN | 1 |
| 1.2. PROBLEMA | 3 |
| 1.3. OBJETIVOS | 4 |
| 1.3.1. Objetivo general | 4 |
| 1.3.2. Objetivos específicos | 4 |
| 1.4. HIPÓTESIS | 5 |
| CAPÍTULO II | 6 |
| 2. MARCO TEÓRICO. | 6 |
| 2.1. La Piel | 6 |
| 2.1.1. La epidermis | 6 |
| 2.1.2. La dermis | 9 |
| 2.1.3. La hipodermis | 12 |
| 2.2. Cicatrización de heridas | 13 |
| 2.2.1. Etapas de la cicatrización de la herida | 13 |
| 2.2.2. Mecanismos moleculares de la cicatrización | 16 |
| 2.2.3. Complicación en los procesos de cicatrización | 16 |
| 2.2.4. Fallas en el proceso de cicatrización | 17 |
| 2.2.5. Infecciones en el proceso de cicatrización de heridas | 18 |
| 2.3. Aloe vera | 19 |
| 2.3.1. Compuestos bioactivos del Aloe vera | 20 |
| 2.3.2. Efectos biológicos | 22 |
| 2.3.3. Farmacología y efectos medicinales del Aloe vera | 22 |

2.4. Ácido Hialurónico 25

2.4.1. Generalidades 25

2.4.2. Aspectos fisicoquímicos del ácido hialurónico 25

2.4.3. Bioactividades 28

2.4.4. El ácido hialurónico en la cicatrización de heridas 29

CAPÍTULO III 31

3. MARCO METODOLÓGICO 31

3.1. Ubicación de la investigación 31

- Localización de la investigación 31
- Situación geográfica y climática 31
- Zona de vida. 31

3.2. Metodología 32

3.2.1. Material experimental 32

3.2.2. Factores en estudio 32

3.2.3. Tratamientos 32

3.2.5. Tipo de análisis 33

3.2.6. Métodos de evaluación y datos tomados 34

3.2.7. Manejo del experimento 35

CAPÍTULO IV 38

4. RESULTADOS Y DISCUCIONES 38

4.1. INTERPRETACIÓN DE RESULTADOS 38

4.1.1. Procedimiento quirúrgico-electivos 38

4.1.2. Sexo de los pacientes en la investigación 40

4.1.3. Raza de los pacientes en la investigación 42

4.1.4. Peso de los caninos en la investigación 44

4.1.5. Edad de los caninos en la investigación 46

4.1.6. Tiempo de cicatrización de los caninos de la investigación 48

4.1.7. Longitud de la herida quirúrgica de los caninos de la investigación 50

4.1.8. Cicatrización de la herida 52

4.1.9. Análisis económico de los tratamientos 55

4.2. COMPROBACIÓN DE HIPÓTESIS 58

CAPITULO V 59

5. CONCLUSIÓN Y RECOMENDACIÓN 59

5.1. Conclusiones 59

5.2. Recomendaciones 60

BIBLIOGRAFÍA 61

## ÍNDICE DE TABLAS


| N° | DETALLE | PAG. |
|---|---|---|
| 1. | Compuestos presentes en Aloe vera | 21 |
| 2. | Grupos de estudio | 32 |
| 3. | Descripción técnica del experimento | 33 |
| 4. | Fuentes de variación del DCA | 33 |
| 5. | Procedimientos quirúrgico electivos en la investigación | 38 |
| 6. | Sexo de los pacientes en la investigación | 40 |
| 7. | Análisis de la raza de los pacientes en la investigación | 42 |
| 8. | Análisis del peso (kg) de los caninos en la investigación | 44 |
| 9. | Análisis de la edad (meses) de los caninos en la investigación. | 46 |
| 10. | Análisis del tiempo de cicatrización de los caninos en la investigación. | 48 |
| 11. | Análisis de la longitud de la herida quirúrgica (cm) de los caninos. | 50 |
| 12. | Cicatrización de la herida según la escala Vancouver a los 4 días | 52 |
| 13. | Análisis económico de los tratamientos | 55 |

## ÍNDICE DE FIGURAS


| N° | DETALLE | PAG. |
|---|---|---|
| 1. | Estructura de la unidad del disacárido ácido hialurónico | 27 |
| 2. | Porcentaje de procedimientos quirúrgico-electivos en la investigación | 38 |
| 3. | Porcentaje del sexo de los pacientes en la investigación | 40 |
| 4. | Distribución de las razas en cada uno de los tratamientos en estudio | 42 |
| 5. | Peso promedio de los caninos en cada grupo experimental | 44 |
| 6. | Peso promedio de los caninos en cada grupo experimental | 46 |
| 7. | Promedio de días de cicatrización de los caninos | 48 |
| 8. | Promedio de la longitud de la herida quirúrgica de los caninos | 50 |
| 9. | Evaluación de la cicatrización de la herida según la escala Vancouver | 52 |
| 10. | Análisis económico del costo en los tratamientos cicatrizantes | 56 |

# ÍNDICE DE ANEXOS

**N$^{O}$** **DETALLE**

1. Lugar de investigación.

2. Base de datos

3. Fotografías de la investigación

4. Glosario de términos

## RESUMEN

El presente estudio evaluó el tiempo de cicatrización y la calidad de las heridas postquirúrgicas en caninos tratados con Aloe vera (fitoterapia) y ácido hialurónico en cirugías electivas. Se emplearon 18 perros distribuidos aleatoriamente en tres grupos: Aloe vera (T1), ácido hialurónico (T2) y control sin tratamiento (T3). Las variables medidas fueron: tiempo de cicatrización (días), presencia de complicaciones en la herida (evaluadas mediante la escala de cicatrices de Vancouver: pigmentación, vascularidad, flexibilidad, consistencia y altura) y costos económicos de cada tratamiento. El diseño experimental fue completamente al azar (DCA), con análisis de varianza y prueba de Duncan ($p < 0,05$). Los resultados evidenciaron diferencias altamente significativas entre tratamientos, donde el ácido hialurónico presentó el menor tiempo de cicatrización y mejores puntuaciones en la escala de Vancouver, seguido de Aloe vera, mientras que el grupo control mostró los peores resultados. En términos económicos, Aloe vera representó una alternativa de bajo costo con resultados favorables, mientras que el ácido hialurónico, aunque más eficaz, presentó un mayor costo. Estos hallazgos confirman que ambos tratamientos optimizan la cicatrización postquirúrgica, destacando al ácido hialurónico por su eficacia y al Aloe vera por su accesibilidad económico-terapéutica.



**Palabras clave:** Ácido hialurónico, Aloe vera, cicatrización de heridas quirúrgicas.

**SUMMARY**

This study assessed wound healing time and scar quality in dogs undergoing elective surgeries treated with Aloe vera (phytotherapy) and hyaluronic acid. A total of 18 dogs were randomly assigned to three groups: Aloe vera (T1), hyaluronic acid (T2), and untreated control (T3). The measured variables included healing time (days), wound complications (assessed via the Vancouver Scar Scale: pigmentation, vascularity, flexibility, consistency, and height), and treatment costs. A completely randomized design (CRD) with analysis of variance and Duncan's test ($p < 0.05$) was applied. Significant differences were observed between treatments, with hyaluronic acid showing the fastest healing and superior scar quality, followed by Aloe vera, while the control exhibited the poorest outcomes. Economically, Aloe vera emerged as a cost-effective option, whereas hyaluronic acid, although more effective, involved higher expenses. These results confirm that both treatments enhance postoperative wound healing in dogs, highlighting hyaluronic acid for its efficacy and Aloe vera for its economic accessibility.

**Keywords:** Hyaluronic acid, Aloe vera, surgical wound healing.

# CAPÍTULO I

## 1.1. INTRODUCCIÓN

La cicatrización de heridas en medicina veterinaria de animales de compañía representa un proceso fundamental para la recuperación funcional de tejidos tras intervenciones quirúrgicas, traumatismos o afecciones dermatológicas. En perros y gatos, que constituyen actualmente las especies más frecuentes en la práctica clínica veterinaria urbana y especializada, la adecuada resolución del proceso reparativo es clave no solo para el bienestar animal, sino también para prevenir complicaciones como infecciones, dehiscencias o cicatrices patológicas (Chen et al., 2021).

Desde una perspectiva biológica, la reparación tisular en caninos y felinos sigue el patrón general descrito para los mamíferos, dividido en cuatro fases interdependientes: hemostasia, inflamación, proliferación y remodelación. Estas etapas están orquestadas por una compleja interacción entre células inmunitarias y estructurales —neutrófilos, macrófagos, fibroblastos y queratinocitos—, así como por mediadores moleculares clave como citoquinas, quimiocinas y factores de crecimiento (TGF-β, FGF, VEGF), que regulan la angiogénesis, la síntesis de matriz extracelular y la reepitelización (Blázquez, 2024).

En este marco, diversas terapias tópicas han demostrado efectos beneficiosos sobre la calidad y velocidad del proceso cicatricial. Entre ellas, el ácido hialurónico y el Aloe vera destacan por sus propiedades biológicas y su potencial aplicación clínica en pequeños animales. El ácido hialurónico, componente estructural de la matriz extracelular, modula la migración celular, la inflamación y la organización del colágeno mediante su interacción con receptores específicos como CD44 y RHAMM, activando rutas intracelulares como PI3K/AKT y MAPK/ERK. Por otro lado, el Aloe vera, planta de amplio uso tradicional, contiene principios activos como el acemanano, aloína y saponinas, con efectos demostrados sobre la proliferación de fibroblastos, la angiogénesis, la síntesis de colágeno y la modulación del estrés oxidativo, aspectos todos críticos para una cicatrización eficiente.(Alven & Aderibigbe, 2021).

Por otro lado, el Aloe vera, contiene compuestos bioactivos como aloína, acemanano, glucomananos, saponinas y antraquinonas, que ejercen efectos antiinflamatorios, antimicrobianos y cicatrizantes, el acemanano ha demostrado inducir la proliferación de fibroblastos y aumentar la síntesis de colágeno al interactuar con receptores de membrana e inducir la expresión de genes involucrados en la reparación tisular. Además, Aloe vera reduce el estrés oxidativo en el microambiente de la herida, lo que contribuye a una resolución más eficiente del proceso inflamatorio y a la regeneración del tejido dañado (Lorente *et al*., 2025).

Considerando el creciente interés por terapias seguras, naturales y accesibles, resulta prioritario profundizar en el estudio de estas alternativas bioactivas en la especie canina y felina, con el fin de validar su efectividad, establecer protocolos estandarizados y aportar soluciones terapéuticas innovadoras orientadas a una recuperación tisular más rápida, funcional y menos traumática. (Bagood & Isseroff, 2021)

## 1.2. PROBLEMA

La cicatrización postquirúrgica en caninos es un proceso biológico complejo que implica una serie de eventos celulares y moleculares críticos para la restauración de la integridad tisular, sin embargo, las heridas postquirúrgicas pueden verse complicadas por diversos factores que afectan negativamente su evolución. Las complicaciones más comunes incluyen infecciones, dehiscencia de la herida, formación de cicatrices hipertróficas o queloides, y alteraciones en la calidad del tejido regenerado.

Las complicaciones postquirúrgicas en caninos, como infecciones, dehiscencia de la herida y formación de cicatrices anormales, no solo prolongan el tiempo de recuperación, sino que también incrementan el riesgo de efectos adversos, como la exposición a infecciones sistémicas, lo que compromete la cicatrización y la regeneración de los tejidos.

El manejo adecuado de estos problemas requiere una intervención terapéutica que no solo acelere la cicatrización, sino que también modere la inflamación y minimice el riesgo de efectos adversos. En este sentido, el uso del ácido hialurónico (AH) ha ganado popularidad debido a sus propiedades hidratantes, antiinflamatorias y regeneradoras. Sin embargo, su aplicación en medicina veterinaria está limitada por factores como el costo elevado, la necesidad de formulaciones específicas para cada especie y su disponibilidad en diversas regiones.

El Aloe vera, por su parte, ha emergido como una alternativa más accesible en la fitoterapia veterinaria, destacándose por sus propiedades antiinflamatorias, antimicrobianas y cicatrizantes, principalmente a través de compuestos como el acemanano. Sin embargo, a pesar de su potencial, la eficacia clínica del Aloe vera está influenciada por la variabilidad en su composición y la falta de estandarización en su preparación y aplicación.

Esta carencia de evidencia limita la capacidad de los veterinarios para seleccionar el tratamiento más adecuado, lo que subraya la necesidad de realizar estudios sistemáticos que comparen estos tratamientos y determinen cuál ofrece una mejor respuesta en términos de tiempo de cicatrización, calidad del tejido regenerado y reducción de complicaciones postquirúrgicas.

## 1.3. OBJETIVOS

### 1.3.1. Objetivo general

Evaluar el tiempo de cicatrización de heridas postquirúrgicas en caninos tratados con Aloe vera (fitoterapia) y ácido hialurónico en cirugías electivas

### 1.3.2. Objetivos específicos

- Determinar cuál de los dos tratamientos es más efectivo en la cicatrización de heridas postquirúrgica en caninos.
- Comparar la presencia de complicaciones en la cicatrización de heridas postquirúrgicas entre los animales de los tratamientos propuestos.
- Analizar la viabilidad clínica y económica de los tratamientos sobre el cierre completo de la herida quirúrgica.

## 1.4. HIPÓTESIS

- **Ho:** No existe diferencias en el tiempo de cicatrización de heridas postquirúrgicas en caninos tratados con Aloe vera (fitoterapia) y ácido hialurónico en cirugías electivas.

- **Ha:** Existe diferencias en el tiempo de cicatrización de heridas postquirúrgicas en caninos tratados con Aloe vera (fitoterapia) y ácido hialurónico en cirugías electivas.

# CAPÍTULO II

## 2. MARCO TEÓRICO.

### 2.1. La Piel

La piel, considerada el órgano más extenso del organismo, representa aproximadamente el 15% del peso corporal, este órgano desempeña múltiples funciones esenciales, entre ellas, actuar como barrera frente a agresiones físicas, químicas y biológicas del entorno, además de prevenir la pérdida excesiva de agua y participar en la regulación térmica del organismo (McGrath & Uitto, 2024).

El sistema tegumentario está constituido por la piel y sus estructuras derivadas, morfológicamente, la piel se divide en tres capas principales: la epidermis, la dermis y el tejido subcutáneo o hipodermis (Haftek et al., 2022).

#### 2.1.1. La epidermis

La epidermis corresponde a un epitelio escamoso estratificado compuesto principalmente por dos tipos celulares predominantes: los queratinocitos y las células dendríticas. Los queratinocitos se diferencian de estas últimas, también llamadas células claras, por presentar puentes intercelulares evidentes y una mayor cantidad de citoplasma teñible (Harris & Grice, 2022).

##### 2.1.1.1. Queratinocitos

Los queratinocitos representan aproximadamente el 80% de las células que conforman la epidermis, y tienen su origen en el ectodermo embrionario. Estas células experimentan un proceso de diferenciación progresiva a medida que migran desde la capa basal hacia la superficie (queratinización) (Hyun & Kim, 2022).

##### 2.1.1.2. Capa basal

La capa basal, también llamada estrato germinativo, está compuesta por queratinocitos de forma columnar, cuyos ejes longitudinales se disponen

perpendicularmente en relación con la dermis, y se fijan a la membrana basal que separa la epidermis de la dermis subyacente (Finlayson et al., 2021).

Estas células basales conforman una única hilera celular, en la que mantienen sujeción tanto entre sí como con las células escamosas suprayacentes mediante uniones desmosómicas. Entre sus características morfológicas distintivas se encuentran núcleos ovalados u elongados, de tinción intensa (Souto et al., 2022).

Esta capa representa el principal nicho proliferativo de la epidermis, ya que alberga la mayoría de las células con capacidad mitótica. Dentro de esta población, se encuentran las células madre epidérmicas, de tipo clonogénico y con una vida útil prolongada, las cuales normalmente atraviesan el ciclo celular de forma lenta. Sin embargo, ante estímulos como una lesión cutánea, se puede desencadenar la proliferación celular debido a la activación de estas células madre (Sun et al., 2024).

#### 2.1.1.3. Estrato espinoso

Ubicada por encima de la capa basal, la capa espinosa, también denominada estrato espinoso, está constituida por un conjunto de entre 5 y 10 hileras de células. Esta capa se caracteriza por una notable diversidad celular, ya que las células varían en cuanto a su morfología, estructura subcelular y función según su ubicación específica (Chen et al., 2021).

Las células espinosas suprabasales presentan una forma poliédrica y un núcleo redondeado, mientras que aquellas situadas en las capas más superficiales tienden a ser más aplanadas y de mayor tamaño, ya que son empujadas hacia la superficie epidérmica durante el proceso de diferenciación. Estas células contienen gránulos lamelares, orgánulos limitados por membranas que almacenan diversos compuestos lipídicos y enzimáticos: glucoproteínas, glucolípidos, fosfolípidos, esteroles libres y enzimas hidrolíticas como lipasas, proteasas (Uchida & Park, 2021).

#### 2.1.1.4. Estrato granuloso

La capa granular, también conocida como estrato granuloso, es la porción más superficial de la epidermis que aún contiene células vivas y metabólicamente

activas. Está compuesta por queratinocitos aplanados que presentan en su citoplasma abundantes gránulos de queratohialina, los cuales desempeñan un papel esencial en la síntesis y modificación de proteínas (Bagood & Isseroff, 2021).

En zonas de piel fina, la capa granular puede estar conformada por apenas una a tres hileras celulares, mientras que, en regiones sometidas a mayor fricción, como las palmas de las manos o las plantas de los pies, puede llegar a ser diez veces más gruesa. La presencia reducida o ausencia completa de esta capa puede originar un fenómeno denominado parakeratosis, caracterizado por la retención de núcleos celulares en el estrato córneo, una condición que se asocia comúnmente con patologías como la psoriasis (Reily & Lozano, 2021).

#### 2.1.1.5. Estrato corneo

La capa córnea representa el estrato más externo de la epidermis y está conformada por corneocitos, células anucleadas que proporcionan una barrera mecánica y bioquímica esencial para proteger las capas subyacentes de la piel. Estas células actúan como una defensa física contra agresiones externas y previenen la pérdida excesiva de agua, además de impedir la entrada de agentes patógenos o sustancias externas (Huang et al., 2022).

Los corneocitos se caracterizan por su morfología plana, grande y poliédrica, y se consideran técnicamente células muertas, ya que han perdido sus núcleos durante la etapa final de diferenciación celular. Estas células contienen una alta proporción de proteínas estructurales y escaso contenido lipídico, y se encuentran rodeadas por una matriz lipídica extracelular continua, que contribuye a la impermeabilidad y cohesión del estrato córneo (Baumann et al., 2021).

#### 2.1.1.6. Melanocitos

Los melanocitos son células dendríticas especializadas en la síntesis de pigmento, derivadas de la cresta neural durante el desarrollo embrionario. En la piel, se localizan principalmente en la capa basal de la epidermis, aunque sus prolongaciones pueden extenderse hacia las capas más superficiales. Estas extensiones establecen contacto con los queratinocitos (Lukić et al., 2021).

La principal función de los melanocitos es la producción de melanina, un pigmento que confiere color a la piel y participa en la protección frente a la radiación ultravioleta (UV). La melanina se sintetiza en unos orgánulos esféricos y delimitados por membranas, llamados melanosomas, mediante un proceso que involucra receptores específicos, estimulación hormonal (Lukić et al., 2021).

#### 2.1.1.7. Células de Merkle

Las células de Merkel son mecanorreceptores de tipo I de adaptación lenta, con forma ovalada, localizadas en zonas de la piel con alta sensibilidad táctil. Estas células se encuentran ancladas a los queratinocitos basales mediante uniones desmosomales y se sitúan preferentemente en áreas como los dedos, labios, cavidad oral y la vaina externa del folículo piloso (Fluhr et al., 2023).

#### 2.1.1.8. Células de Langerhans

Las células de Langerhans son células dendríticas inmunocompetentes derivadas de la médula ósea, que desempeñan un papel fundamental en la modulación de las respuestas de linfocitos T. Migran hacia la epidermis en etapas tempranas del desarrollo embrionario, ocupando principalmente una posición suprabasal y manteniéndose activas durante toda la vida mediante procesos continuos de circulación y repoblación epidérmica (Chen J. et al., 2021).

Aunque carecen de uniones celulares con los queratinocitos adyacentes, estas células se distribuyen predominantemente en las capas espinosa y granulosa de la epidermis, con menor frecuencia en la capa basal. Representan entre el 2% y el 8% de la población celular epidérmica total, y su densidad y localización se mantienen relativamente constantes en áreas específicas del cuerpo (Bocheva et al., 2022).

### 2.1.2. La dermis

La dermis es la capa intermedia de la piel, formada por una matriz de colágeno, fibras elásticas y otros componentes que le otorgan resistencia, elasticidad y capacidad de retener agua. Contiene vasos sanguíneos, nervios, y células inmunitarias (Bocheva et al., 2022).

#### 2.1.2.1. Colágeno

El principal componente de la dermis es el colágeno, una familia de proteínas fibrilares con al menos 15 tipos genéticamente distintos en la piel humana. Es una proteína estructural importante para todo el cuerpo, y se encuentra en tendones, ligamentos, el revestimiento de los huesos y la dermis. El colágeno es un material resistente al estrés en la piel, mientras que las fibras elásticas mantienen la elasticidad, aunque no resisten tanto la deformación (Ragab et al., 2022).

El colágeno, compuesto principalmente por glicina, hidroxiprolina e hidroxilisina, es la proteína más abundante en el cuerpo. El tipo I de colágeno es el principal componente de la dermis, con fibras colágenas distribuidas de manera más laxa en la dermis papilar y más densas en la dermis reticular. El colágeno tipo IV se encuentra en la zona de la membrana basal, mientras que el tipo VII es crucial para los filamentos de anclaje, producido principalmente por queratinocitos. Las fibras elásticas, que difieren estructural y químicamente del colágeno, están formadas por filamentos proteicos y elastina, y se fusionan con la matriz (Uberoi et al., 2021).

#### 2.1.2.2. Fibroblasto

Los fibroblastos son responsables de la síntesis de colágeno, comenzando con la integración de la molécula de procollágeno, una cadena polipeptídica helicoidal que luego se ensamblará en fibrillas de colágeno (Papccio et al., 2022).

#### 2.1.2.3. La vasculatura

La vasculatura dérmica está formada por dos plexos interconectados: el plexo subpapilar o superficial, compuesto por vénulas poscapilares que se encuentran en la unión de la dermis papilar y reticular, y el plexo inferior en la interfaz dermo-subcutánea (Papccio et al., 2022).

#### 2.1.2.4. Musculatura

Los músculos involuntarios o lisos de la piel se encuentran en el músculo arrector pili, la túnica dartos de los genitales externos y las areolas alrededor de los pezones. La ubicación del núcleo en el centro de la célula muscular y la ausencia de

estriaciones distinguen al músculo liso del músculo estriado (Aleemardani et al., 2021).

Las fibras musculares de los arrectores pilorum están situadas en el tejido conectivo de la dermis superior y se unen al folículo piloso debajo de las glándulas sebáceas, están ubicadas en un ángulo tal que, al contraerse, el folículo piloso se coloca en posición vertical, deformando la piel (Aleemardani et al., 2021).

#### 2.1.2.5. Paquete nervioso

Los haces nerviosos, junto con arteriolas y vénulas, se encuentran en gran cantidad en los haces neurovasculares de la dermis. Los corpúsculos de Meissner, ubicados en las papilas dérmicas, ayudan a mediar el tacto y se encuentran predominantemente en los lados ventrales de las manos y los pies, siendo más abundantes en las manos, especialmente en las yemas de los dedos. Los corpúsculos de Vater-Pacini son grandes órganos terminales nerviosos que generan la sensación de presión y se localizan en las porciones más profundas de la dermis de superficies que soportan peso y en los genitales (Alsamad & Stamatas, 2023).

#### 2.1.2.6. Mastocitos

Las células cebadas (mastocitos) son células secretoras especializadas derivadas de la médula ósea, ubicadas principalmente en la dermis papilar y la grasa subcutánea. Tienen forma ovalada o fusiforme con un núcleo central y se encuentran cerca de los vasos sanguíneos, especialmente en las vénulas postcapilares. Sus gránulos contienen histamina, heparina, proteínas serinas y citoquinas. Estas células poseen receptores de inmunoglobulina E en su superficie. Se dividen en dos tipos: el tipo I en la dermis y submucosa, y las tipo II en la mucosa respiratoria e intestina (Wang et al., 2020).

Las células cebadas pueden acumularse en la piel debido a proliferación anormal, migración y falla de apoptosis en mastocitosis. Aunque se asocian tradicionalmente con respuestas alérgicas, estudios recientes indican que también regulan la inflamación, la defensa del huésped y la inmunidad innata. Pueden ser activadas por antígenos, alérgenos y otros estímulos, lo que lleva a la liberación de histamina,

leucotrienos, prostanoides y citoquinas, mediadores clave en la respuesta inflamatoria. Se cree que las células cebadas juegan un papel importante en diversas condiciones como alergias, enfermedades parasitarias, aterosclerosis, asma y artritis (Wang et al., 2020).

### 2.1.3. La hipodermis

La hipodermis está compuesta principalmente por tejido adiposo (grasa) y tejido conectivo laxo, que la hacen flexible y capaz de almacenar energía en forma de grasa. En ella también se encuentran fibroblastos, macrófagos, células madre y pequeños vasos sanguíneos que irrigan la piel (Franco et al., 2021).

La hipodermis está formada principalmente por adipocitos, que son células especializadas en almacenar grasa. La distribución de estas células varía en función del género y la ubicación del cuerpo. En mujeres, la hipodermis suele ser más gruesa en las caderas, muslos y glúteos, mientras que en los hombres tiende a concentrarse en el abdomen (Dorado & Frailes, 2021).

#### 2.1.3.1. *Funciones Principales*

- Almacenamiento de energía: Los adipocitos almacenan energía en forma de triglicéridos, que pueden ser movilizados cuando el cuerpo necesita energía.
- Aislamiento térmico: La grasa actúa como aislante, ayudando a mantener la temperatura corporal estable.
- Protección contra golpes: La capa grasa amortigua los impactos físicos, protegiendo los órganos internos y los músculos.
- Conexión estructural: La hipodermis une la dermis con los músculos y huesos subyacentes y la movilidad de la piel (Dorado & Frailes, 2021).

#### 2.1.3.2. *Vascularización y Nervios*

La hipodermis está ricamente vascularizada, con numerosos vasos sanguíneos que irrigan la piel. También contiene nervios que permiten la sensación de presión y

vibración a través de las células de Pacini (corpusculos de Pacini), que se encuentran en esta capa y están especializadas en detectar vibraciones y presión profunda (Dorado & Frailes, 2021).

#### 2.1.3.3. *Rol en la respuesta inmune*

Aunque la hipodermis no juega un papel tan prominente en la respuesta inmune como la dermis, también contiene células inmunológicas, como los macrófagos, que participan en la defensa del cuerpo ante infecciones (Dorado & Frailes, 2021).

## 2.2. Cicatrización de heridas

La cicatrización de heridas en perros y gatos constituye un proceso biológico secuencial y multifactorial, en el que convergen mecanismos moleculares, celulares y tisulares orientados a restaurar la integridad funcional del tejido dañado. Este proceso se despliega a través de distintas fases que, si bien se han caracterizado clásicamente como entidades separadas, en realidad se superponen e interactúan dinámicamente en el espacio y en el tiempo (Bernal et al., 2024).

### 2.2.1. Etapas de la cicatrización de la herida

La cicatrización de heridas generalmente se divide en cuatro fases principales: Hemostasis, inflamación, proliferación y maduración. Sin embargo, estas fases pueden solaparse en el tiempo y no siempre son estrictas (Bernal et al., 2024).

#### 2.2.1.1. Fase de hemostasis

Inmediatamente después de la lesión, se desencadena una respuesta hemostática cuyo objetivo primario es detener el sangrado. Este proceso se inicia con la vasoconstricción de los vasos dañados, seguida de la activación plaquetaria y la formación de un coágulo rico en fibrina. Este coágulo no solo actúa como una barrera física que impide la pérdida de sangre y la entrada de patógenos, sino que también representa una plataforma bioquímica que concentra factores de crecimiento esenciales como PDGF, TGF-β y VEGF, los cuales inducen la atracción celular necesaria para las fases posteriores. Esta fase es breve, pero crítica,

ya que define el microambiente inmediato de la herida y condiciona el éxito del proceso reparativo (Barbas et al., 2021).

#### 2.2.1.2. Fase de inflamación

La fase inflamatoria comienza inmediatamente después de la lesión y es crucial para la limpieza de la herida, la prevención de infecciones y la preparación para la reparación del tejido. Esta fase dura generalmente de 3 a 5 días y se puede dividir en dos etapas:

La fase inflamatoria inicia con la vasodilatación inducida por histamina, prostaglandinas y óxido nítrico, promoviendo el reclutamiento de leucocitos. En las primeras horas predominan los neutrófilos, que median la depuración de detritos y patógenos mediante la liberación de enzimas lisosomales, especies reactivas de oxígeno (ROS) y NETs (trampas extracelulares de neutrófilos). Posteriormente, los monocitos infiltrados se diferencian en macrófagos de tipo M1, cuya secreción de citoquinas proinflamatorias (TNF-α, IL-1β, IL-6) amplifica la respuesta. A medida que progresa el proceso, los macrófagos transitan hacia un fenotipo M2, secretando IL-10, TGF-β y VEGF, lo cual favorece la resolución de la inflamación y la transición hacia la fase proliferativa (Segarra et al., 2022).

#### 2.2.1.3. Fase Proliferativa

Durante la fase proliferativa, los fibroblastos activados migran al sitio de la herida bajo la influencia de PDGF, FGF-2 y TGF-β, comenzando la síntesis de colágeno tipo III, fibronectina y ácido hialurónico. Paralelamente, se inicia la angiogénesis mediada principalmente por VEGF-A y angiopoyetinas, promoviendo la formación de capilares funcionales que restablecen el aporte de oxígeno y nutrientes. La reepitelización es impulsada por la migración de queratinocitos basales desde los bordes de la herida, guiada por señales como EGF y HGF. Asimismo, los miofibroblastos, derivados de fibroblastos mediante señalización por TGF-β1, comienzan a generar contracción tisular a través de la expresión de actina alfa de músculo liso (α-SMA) (Haftek, Abdayem, & Guyonnet, 2022).

Esta fase, que suele comenzar alrededor del tercer día tras la lesión y puede durar hasta 3 semanas, implica la formación de nuevo tejido para reparar la herida. Durante esta etapa, se producen diversos procesos clave:

- Formación de tejido de granulación: Los fibroblastos migran a la zona de la herida y comienzan a secretar colágeno tipo I y fibronectina, que proporcionan soporte estructural a la herida. Además, se forman nuevos vasos sanguíneos (angiogénesis) gracias a la acción de factores como el factor de crecimiento endotelial vascular (VEGF) (Rojas, 2022).

- Reepitelización: Los queratinocitos migran desde los bordes de la herida hacia el centro, cubriendo la herida con una nueva capa de epitelio. Esto es fundamental para restaurar la barrera protectora de la piel (Rojas, 2022).

- Contracción de la herida: Los miofibroblastos, células que tienen propiedades contráctiles, ayudan a reducir el tamaño de la herida (Rojas, 2022).

#### 2.2.1.4. Fase de Maduración (remodelación)

Finalmente, la fase de remodelación o maduración puede extenderse por semanas a meses. Durante este periodo, el colágeno tipo III es progresivamente degradado por metaloproteinasas de matriz (MMP-1, MMP-9) y reemplazado por colágeno tipo I, más resistente y organizado. Los vasos sanguíneos neogénicos que no son necesarios se reabsorben mediante mecanismos de regresión vascular mediados por trombospondina-1 y Ang-2. El resultado final es una cicatriz avascular, pobre en anexos cutáneos, pero funcionalmente estable. En perros y gatos, la calidad de esta fase puede verse influida por factores como la raza, el estado nutricional, la presencia de enfermedades sistémicas o el uso de fármacos antiinflamatorios (Hurtado et al., 2019).

La fase de maduración o remodelación puede durar meses o incluso años después de la lesión, dependiendo de la extensión de la herida. Durante esta fase, el nuevo tejido formado se reorganiza y fortalece, mejorando la resistencia de la cicatriz:

- Reorganización del colágeno: El colágeno tipo III, inicialmente depositado durante la fase proliferativa, es reemplazado por colágeno tipo I, que es más fuerte y resistente. Este proceso reduce el tamaño de la cicatriz y la hace menos visible (Hurtado et al., 2019).
- Disminución de la vascularización: A medida que la cicatrización progresa, los nuevos vasos sanguíneos formados en la fase proliferativa se reducen, lo que da lugar a una menor vascularización en la cicatriz madura (Hurtado et al., 2019).
- Maduración del tejido cicatricial: El tejido cicatricial se organiza y se estabiliza, aunque, en muchos casos, no alcanza la misma funcionalidad ni resistencia a la tensión que el tejido original (Hurtado et al., 2019).

### 2.2.2. Mecanismos moleculares de la cicatrización

La cicatrización de heridas está regulada por una red compleja de señales moleculares. Entre los mediadores más importantes se encuentran:

- Factores de crecimiento: Proteínas como el factor de crecimiento derivado de plaquetas (PDGF), el factor de crecimiento fibroblástico (FGF) y el factor de crecimiento transformante beta (TGF-β) juegan roles fundamentales en la proliferación celular, la síntesis de matriz extracelular y la remodelación de los tejidos (Martínez et al., 2021).

- Citoquinas: Estas proteínas, como las interleucinas (IL), regulan la respuesta inflamatoria y la migración celular durante la cicatrización (Martínez et al., 2021).

- Proteínas de la matriz extracelular: La fibronectina, el colágeno y otras proteínas estructurales proporcionan el andamiaje para la migración celular y la reparación tisular (Martínez et al., 2021).

### 2.2.3. Complicación en los procesos de cicatrización

Aunque las cirugías electivas en caninos suelen realizarse en condiciones controladas y con un bajo nivel de urgencia, no están exentas de riesgos

postoperatorios. La detección oportuna y el manejo adecuado de las complicaciones pueden marcar la diferencia en la recuperación del paciente (Lorente et al., 2024).

Entre los factores locales, uno de los más comunes y críticos es la infección. La presencia de microorganismos en la herida activa una respuesta inflamatoria persistente que daña el tejido y dificulta la progresión hacia las siguientes etapas de la cicatrización. Asimismo, la existencia de cuerpos extraños, como restos de sutura o tejido necrótico, puede perpetuar la inflamación y evitar la formación de tejido de granulación adecuado (Castillo et al., 2023).

Otros factores locales incluyen el movimiento excesivo de la zona quirúrgica, que impide la estabilización de la herida, y la tensión excesiva de los bordes suturados, que puede provocar dehiscencia o apertura prematura de la incisión. Asimismo, la acumulación de exudado, seromas o hematomas crea un ambiente húmedo y propenso a infecciones, interfiriendo con la correcta (Castillo et al., 2023).

Los factores sistémicos relacionados con el estado general del paciente también pueden comprometer la cicatrización. En primer lugar, una alimentación deficiente, especialmente con bajos niveles de proteínas, zinc y vitamina C, limita la síntesis de componentes esenciales para la regeneración (García, 2023).

Además, enfermedades como la diabetes mellitus, patologías hepáticas o renales crónicas alteran la homeostasis corporal y pueden afectar negativamente la cicatrización. También es importante considerar la influencia de medicamentos inmunosupresores (corticosteroides), que reducen la inflamación necesaria en las etapas iniciales del proceso (García, 2023).

### 2.2.4. Fallas en el proceso de cicatrización

En la fase inflamatoria, la falla en la activación y reclutamiento de células inmunitarias como neutrófilos y macrófagos compromete la limpieza de la herida y la liberación de mediadores esenciales como interleucinas (IL-1, IL-6), factor de necrosis tumoral alfa (TNF-α) y prostaglandinas. Esta alteración puede generar una inflamación insuficiente o, por el contrario, crónica, lo cual impide la transición a la fase proliferativa (Romero et al., 2022).

Durante la fase proliferativa, una cicatrización deficiente puede relacionarse con la disminución de la producción de factor de crecimiento derivado de plaquetas (PDGF), factor de crecimiento epidérmico (EGF), factor de crecimiento endotelial vascular (VEGF) y factor de crecimiento transformante beta (TGF-β). Estos factores son esenciales para la angiogénesis, migración de fibroblastos, síntesis de colágeno y formación de matriz extracelular. La falta o disfunción de estos mediadores puede resultar en una formación inadecuada del tejido de granulación (Aparicio et al., 2023).

En la fase de remodelación, los mecanismos moleculares que controlan la degradación y síntesis de la matriz extracelular son esenciales. Las metaloproteinasas de matriz (MMPs) y sus inhibidores (TIMPs) regulan la reorganización del colágeno. Un desequilibrio entre MMPs y TIMPs puede provocar una matriz desorganizada, cicatrices hipertróficas o fibrosis. Asimismo, la deficiencia en la síntesis y entrecruzamiento del colágeno tipo I y III, mediado por enzimas como la lisil oxidasa, puede debilitar la resistencia mecánica de la cicatriz (Aparicio et al., 2023).

A nivel celular, también pueden fallar mecanismos de señalización intracelular como las vías de transducción de señales del tipo MAPK/ERK, PI3K/AKT o NF-κB, fundamentales para la proliferación y supervivencia celular. Además, el estrés oxidativo excesivo, que supera la capacidad antioxidante del tejido, puede inducir daño celular y apoptosis en fibroblastos y queratinocitos, afectando la reepitelización (Aparicio et al., 2023).

### 2.2.5. Infecciones en el proceso de cicatrización de heridas

La presencia de microorganismos en una herida quirúrgica puede alterar significativamente el proceso fisiológico de cicatrización. Aunque la piel intacta actúa como una barrera natural frente a la colonización microbiana, una vez que esta se lesiona, se convierte en una puerta de entrada para bacterias, hongos o virus (Castro et al., 2024).

Uno de los principales efectos de la infección microbiana es la prolongación de la fase inflamatoria. Los patógenos activan una respuesta inmune exagerada mediante la liberación de endotoxinas, exotoxinas y otros productos metabólicos, que estimulan la liberación de citoquinas proinflamatorias como el TNF-α, IL-1β e IL-6. Este entorno inflamatorio sostenido impide el paso a la fase proliferativa, interrumpe la angiogénesis, y deteriora la formación de tejido de granulación (Blázquez, 2024).

Además, ciertos microorganismos tienen la capacidad de formar biopelículas, estructuras complejas que les permiten adherirse a la superficie de la herida y resistir la acción de antimicrobianos y del sistema inmunológico. Las bacterias como *Staphylococcus aureus*, *Pseudomonas aeruginosa* o *Escherichia coli* son comúnmente asociadas con este fenómeno. Las biopelículas no solo protegen a los microorganismos, sino que también generan un microambiente hipóxico, ácido y con productos tóxicos que degradan la matriz extracelular y dañan las células reparadoras (Bello & Rumbo, 2023).

La actividad enzimática microbiana también desempeña un rol clave, muchas bacterias producen enzimas como proteasas y colagenasas que degradan componentes esenciales del tejido conectivo, interfiriendo con la formación de colágeno y la maduración de la cicatriz (Bello & Rumbo, 2023).

### 2.3. Aloe vera

El Aloe vera, perteneciente al grupo botánico de las *Liliáceas*, tiene como representante más reconocido a la especie *Aloe Barbadensis Miller*. Esta planta ha sido aprovechada desde la antigüedad como parte fundamental de diversas prácticas medicinales tradicionales. Actualmente, se le considera una de las especies vegetales con mayor prestigio terapéutico a nivel mundial, valorada por sus numerosas propiedades curativas (Chelu et al., 2023).

Los usos terapéuticos del Aloe vera se remontan a hace más de 4000 años, con evidencias tempranas encontradas en tablillas de arcilla sumerias datadas aproximadamente en el año 2100 a.C. Diversas civilizaciones antiguas, como los

egipcios, griegos, romanos, árabes e indios, fueron pioneras en reconocer y emplear las propiedades curativas de esta especie vegetal. También han surgido múltiples relatos históricos que vinculan el Aloe con figuras destacadas de la antigüedad, como la reina egipcia Nefertiti (1353 a.C.), celebrada por su belleza, y Cleopatra VII (69–30 a.C.), quienes lo habrían incorporado en sus rutinas estéticas y de salud. Incluso se cuenta que, en el año 333 a.C., Aristóteles habría aconsejado a Alejandro Magno conquistar la isla de Socotra, en el océano Índico, con el fin de asegurar el acceso a sus extensas plantaciones de Aloe vera, utilizadas en el tratamiento de las heridas de sus soldados (Saleem et al., 2022).

El Aloe vera es una planta de uso extendido a nivel doméstico, cultivada habitualmente en hogares de diversas regiones del mundo debido a sus múltiples aplicaciones terapéuticas. Su aceptación se debe en gran medida a su carácter natural y a su idoneidad para ser empleada tanto en adultos como en población pediátrica (Saleem et al., 2022).

### 2.3.1. Compuestos bioactivos del Aloe vera

Diversas investigaciones han puesto en evidencia la notable capacidad del Aloe vera para favorecer la reparación tisular, atribuyendo esta propiedad a una amplia variedad de compuestos bioactivos presentes en su composición (Chelu et al., 2023).

La hoja de esta planta presenta una estructura organizada en tres secciones bien diferenciadas: una capa interna compuesta por un gel casi completamente acuoso (alrededor del 99 %) y una pequeña fracción sólida (1 %) que alberga más de 75 sustancias activas, entre las que destacan polisacáridos como los glucomananos, así como aminoácidos, vitaminas, lípidos y esteroles; una segunda capa intermedia, de consistencia líquida amarillenta y sabor amargo (Chelu et al., 2023).

Los compuestos fitoquímicos presentes en el Aloe vera pueden variar significativamente según la especie, las condiciones climáticas del entorno y la complejidad del ecosistema en el que se desarrolla la planta. El gel, extraído de la parte interna de sus hojas, presenta una textura viscosa y está compuesto por una mezcla rica y diversa de sustancias bioactivas. Al analizar la materia seca de este

gel, se ha identificado una proporción predominante de polisacáridos (alrededor del 55%), seguida de azúcares simples (17%), minerales esenciales (16%), proteínas (7%), lípidos (4%) y una pequeña cantidad de compuestos fenólicos, representando aproximadamente el 1% del total (Chelu et al., 2023).

Uno de los elementos más destacados dentro del gel de Aloe vera es el acemanano, un polisacárido que ha demostrado una amplia aplicabilidad en los ámbitos médico y farmacológico, incluyendo su uso en odontología, en el manejo de trastornos metabólicos, patologías cardiovasculares y procesos oncológicos (Chelu et al., 2023).

**Tabla 1.**

*Compuestos presentes en Aloe vera*

| **Tipo** | **Compuestos** |
|---|---|
| Antraquinonas/antronas | Aloe-emodina, ácido aloético, antranol, aloína A y B (conocidas colectivamente como barbaloína), isobarbaloína, emodina, éster de ácido cinámico |
| Carbohidratos | Manano puro, manano acetilado, glucomanano acetilado, glucogalactomanano, galactano, sustancia péctica, arabinogalactano, galactoglucoarabinomanano, galactogalacturano, xilano, celulosa, acemanano |
| Enzimas | Fosfatasa alcalina, amilasa, carboxipeptidasa, carboxilasa, catalasa, ciclooxidasa, fosfoenolpiruvato, ciclooxigenasa, superóxido dismutasa, lipasa, oxidasa |
| Compuestos inorgánicos | Calcio, cloro, fósforo, cromo, cobre, magnesio, hierro, manganeso, potasio, sodio, zinc |
| Proteínas | Lectinas, sustancias similares a las lectinas |
| Sacáridos | Manosa, glucosa, L-ramnosa, aldopentosa, |
| Vitaminas | B1, B2, B6, C, β-caroteno, colina, ácido fólico, α-tocoferol |

Fuente: (Chelu et al., 2023).

### 2.3.2. Efectos biológicos

En el campo alimentario, se emplea en la elaboración de bebidas funcionales y jugos saludables, incluidos los destinados a deportistas, por su acción antioxidante, antimicrobiana (bacteriana, fúngica y antiviral) y su capacidad para inhibir toxinas producidas por hongos como *Aspergillus* y *Penicillium* (Ramírez et al., 2024).

En cuanto a los trastornos digestivos, se ha usado tradicionalmente por sus efectos laxantes y cicatrizantes, siendo eficaz frente a afecciones como disentería y hemorroides. Incluso las flores de la planta están ganando popularidad en la alimentación por su alto contenido antioxidante, lo que puede contribuir a la prevención de enfermedades cardiovasculares (Arbab et al., 2021).

Desde una perspectiva clínica, el gel de AV ha sido objeto de numerosos estudios por sus efectos positivos frente a componentes del síndrome metabólico, como hiperglucemia, hipertensión, dislipidemia y obesidad. En el ámbito odontológico, su aplicación es igualmente extensa. Se ha observado que extractos de AV aumentan la viabilidad celular de células madre de la pulpa dental, favoreciendo la regeneración ósea y la expresión de genes osteogénicos, gracias al acemanano y otros polisacáridos presentes en su composición (Kumar et al., 2024).

### 2.3.3. Farmacología y efectos medicinales del Aloe vera

#### 2.3.3.1. *Antiinflamatorio*

El Aloe vera ejerce efectos antiinflamatorios tanto a nivel molecular como farmacológico mediante múltiples mecanismos sinérgicos. Inhibe las enzimas ciclooxigenasa (COX) y lipoxigenasa (LOX), bloqueando así la síntesis de prostaglandinas y leucotrienos, que son mediadores clave de la inflamación. Además, modula negativamente la vía del factor nuclear kappa B (NF-κB), reduciendo la producción de citoquinas proinflamatorias como TNF-α, IL-1β e IL-6. Contiene antioxidantes naturales como vitaminas C y E, compuestos fenólicos y carotenos que neutralizan radicales libres, disminuyendo el daño oxidativo tisular. A nivel inmunológico, el polisacárido acemannano estimula los macrófagos y regula la liberación de óxido nítrico (NO) y factores de crecimiento como VEGF,

favoreciendo la regeneración sin agravar la inflamación. Finalmente, estabiliza membranas celulares, evitando la liberación de enzimas lisosomales proinflamatorias. Esta acción integral convierte al Aloe vera en una opción terapéutica eficaz y bien tolerada para controlar procesos inflamatorios en distintos contextos clínicos (Kaur & Bains, 2023).

#### 2.3.3.2. Antimicrobiano

El efecto antimicrobiano del Aloe vera se debe a la acción conjunta de diversos compuestos bioactivos que actúan a nivel molecular para inhibir el crecimiento y la proliferación de bacterias, hongos y virus. Entre sus principales componentes antimicrobianos destacan las antraquinonas (como la aloína y la emodina), que alteran la permeabilidad de la membrana celular microbiana, provocando la fuga de su contenido intracelular y la muerte del patógeno. Además, el acemanano, un polisacárido presente en el gel, estimula la actividad de los macrófagos y promueve la producción de óxido nítrico (NO), un agente antimicrobiano natural del sistema inmune. También contiene compuestos fenólicos y enzimas como la bradiquinasa que impiden la adhesión bacteriana y desactivan toxinas (Singha et al., 2024).

El Aloe vera genera un entorno hostil para los microorganismos al mantener un pH ligeramente ácido y aportar propiedades osmóticas que limitan la proliferación. Gracias a esta combinación de mecanismos, el Aloe vera actúa de manera efectiva contra bacterias grampositivas y gramnegativas, hongos como Candida albicans, y algunos virus, haciendo de esta planta una herramienta terapéutica natural con amplio espectro antimicrobiano (Singha et al., 2024).

#### 2.3.3.3. Cicatrizante

El efecto cicatrizante del Aloe vera se atribuye a la acción sinérgica de sus múltiples componentes bioactivos que actúan a nivel celular y molecular para favorecer y acelerar el proceso de reparación tisular. Uno de los principales responsables es el acemanano, un polisacárido que estimula la proliferación de fibroblastos, promueve la síntesis de colágeno tipo I y III, y facilita la migración de queratinocitos, elementos clave en la regeneración del tejido epitelial. Además, este compuesto

activa macrófagos y células inmunes, favoreciendo la eliminación de residuos celulares y la liberación de factores de crecimiento como TGF-β (factor de crecimiento transformante beta) y VEGF (factor de crecimiento endotelial vascular), que estimulan la angiogénesis y la formación de tejido de granulación (Farha & Anil, 2021).

Las vitaminas C y E presentes en el gel aportan una potente acción antioxidante, neutralizando los radicales libres que pueden dañar las células regenerativas. A nivel tópico, el gel de Aloe vera también mantiene un ambiente húmedo sobre la herida, protegiéndola de infecciones y promoviendo una curación más rápida y con menos formación de cicatriz (Naik et al., 2023).

El Aloe vera ha demostrado ser eficaz en la cicatrización de heridas mediante varios mecanismos, tales como el aumento de la viabilidad, proliferación y migración celular epitelial, retención de humedad, incremento de la cantidad y entrelazado de colágeno, y la reducción de la inflamación al disminuir las citoquinas proinflamatorias. Los principales compuestos activos de Aloe vera incluyen acemanano, aloína, aloe-emodina, emodina y glucomanano (Mitra et al., 2022).

El acemanano estimula la producción de queratinocitos epidérmicos y citoquinas fibrosas. El glucomanano, un mucopolisacárido soluble en agua, favorece el crecimiento de fibroblastos y la proliferación celular, aumentando la cantidad de colágeno y mejorando la estructura transversal en el sitio de la herida. La emodina tiene propiedades antiinflamatorias significativas y actúa como inhibidor competitivo de la tromboxano sintetasa (Iqbal et al., 2023).

Los efectos antiinflamatorios de AV se deben a la inhibición de citoquinas proinflamatorias, la reducción de la producción de ROS y la inhibición de la señalización JAK1-STAT1/3. Estos efectos, junto con el aumento de la producción de colágeno, favorecen la reorganización de los tejidos epiteliales, acelerando el proceso de cicatrización. Varios estudios han confirmado que las cremas tópicas de AV curan quemaduras de primer y segundo grado en menos de la mitad del tiempo que el tratamiento estándar con sulfadiazina de plata (Iqbal et al., 2023).

## 2.4. Ácido Hialurónico

### 2.4.1. Generalidades

El ácido hialurónico es un polisacárido clasificado dentro del grupo de los glicosaminoglicanos, compuesto por unidades repetitivas de dos azúcares: ácido glucurónico y N-acetilglucosamina. Habitualmente, se encuentra en forma de polímeros de alto peso molecular en el líquido sinovial de las articulaciones, así como en el cartílago, los tejidos oculares y la piel. Estudios realizados demostraron que el ácido hialurónico, obtenido mediante la escisión de cordones umbilicales, es capaz de reducir la fibrogénesis inducida por etanol in vitro en hepatocitos normales, además de promover la regeneración de células (Joshi et al., 2024).

### 2.4.2. Aspectos fisicoquímicos de ácido hialurónico

El ácido hialurónico (AH) fue identificado por primera vez en el humor vítreo ocular en 1934 y, tres décadas más tarde, en 1964, logró sintetizarse in vitro. Esta molécula es un polisacárido lineal compuesto por unidades repetitivas de ácido D-glucurónico y N-acetilglucosamina. Su estructura no ramificada puede alcanzar un peso molecular de varios millones de daltones, superando las 30.000 unidades repetidas, lo que lo convierte en uno de los biopolímeros más grandes presentes en la matriz extracelular (Wu et al., 2024).

El AH puede extraerse de una gran variedad de tejidos y especies animales, y su estructura química permanece inalterada entre diferentes organismos y filos cuando se purifica adecuadamente. Se ha aislado en fuentes tan diversas como la baba de Pseudomonas, nematodos del género Ascaris, así como en tejidos de ratas, conejos y humanos. También ha sido identificado en múltiples tejidos como la piel, la aorta, el cartílago e incluso el cerebro (Enright et al., 2024).

Una de las propiedades más destacadas del ácido hialurónico es su elevada solubilidad en agua, lo que le permite formar soluciones viscosas o geles con capacidad lubricante. La viscosidad de estas soluciones depende en gran medida de la longitud de sus cadenas moleculares, ya que las cadenas más largas tienden a entrelazarse, aumentando así la densidad del gel. Además, presenta una notable capacidad higroscópica, permitiéndole absorber agua del medio circundante y

formar estructuras gelificadas incluso a bajas concentraciones, lo que le confiere propiedades homeostáticas fundamentales para mantener la integridad del entorno celular (Salih, et al., 2024).

La elevada solubilidad del ácido hialurónico (AH) en medios acuosos ha representado un desafío significativo para su aplicación en la ingeniería de tejidos. Cuando una lámina de AH purificado entra en contacto incluso con pequeñas cantidades de agua, esta se disuelve rápidamente, generando una solución viscosa. Si bien esta propiedad es ventajosa en ciertas aplicaciones clínicas —como en procedimientos de cirugía ortopédica—, en el ámbito de la ingeniería de tejidos se requiere que el material conserve una mayor integridad estructural y resistencia a la disolución (Svatos, et al., 2024).

Para superar esta limitación, ha sido necesario modificar químicamente la molécula de AH, siendo la esterificación con alcohol uno de los métodos más empleados. En particular, se utilizan alcoholes como el etanol y el alcohol bencílico para inducir la reticulación de la macromolécula. Este proceso de reticulación varía en función de las condiciones de reacción, y el grado de esterificación resultante se expresa como un porcentaje que guarda relación directa con la solubilidad del polímero final (bokatyi et al., 2024).

La esterificación reduce la afinidad del AH por el agua, disminuyendo su solubilidad y permitiendo su uso como biomaterial con una estabilidad estructural adecuada. No obstante, este proceso también tiene efectos indeseables, como la limitación en la adhesión y migración de fibroblastos sobre la superficie del polímero, lo que restringe su capacidad para degradar el material según las necesidades fisiológicas. La velocidad de degradación varía según el grado de esterificación: un polímero esterificado en un 75 % puede degradarse entre 7 y 14 días, mientras que una formulación con un 95 % de esterificación puede tardar hasta dos meses en ser completamente degradada. Una vez modificado y vuelto insoluble, el ácido hialurónico puede procesarse en diversas presentaciones útiles, como fibras, cuerdas o láminas, lo que amplía sus aplicaciones potenciales en biomedicina y regeneración tisular (Cheng, et al., 2023).

En los animales, el ácido hialurónico se sintetiza directamente en la superficie de los fibroblastos y es liberado hacia la matriz extracelular mediante un proceso de extrusión, el cual se encuentra estrechamente vinculado a un receptor de membrana específico: el CD44. Este proceso de biosíntesis está mediado por un conjunto especializado de enzimas conocidas como sintasas de ácido hialurónico, que conforman una familia enzimática dedicada a la producción de esta macromolécula. Se ha observado que la síntesis de AH puede incrementarse bajo condiciones de concentración elevada de lactato, lo que sugiere una regulación metabólica sensible al microambiente celular (Hussain, et al., 2024).

**Figura 1.**

*Estructura de la unidad del disacárido ácido hialurónico*

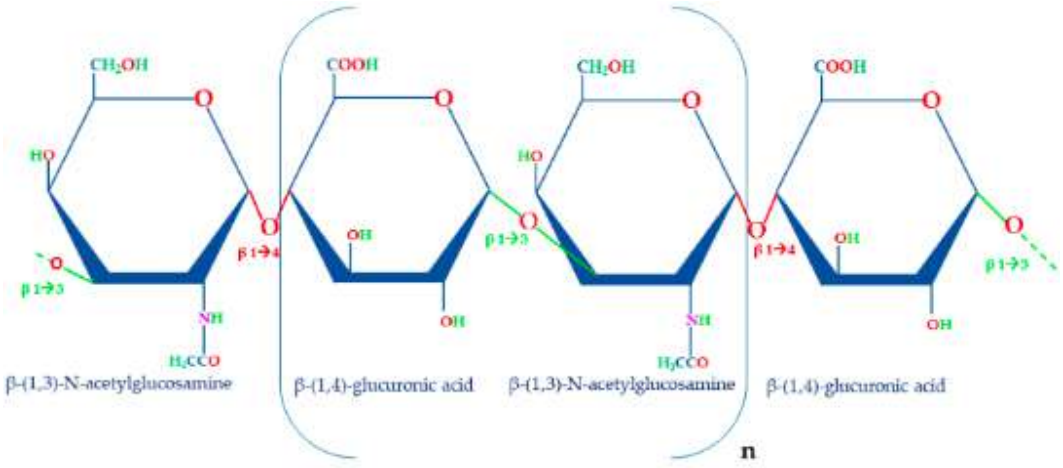


*Nota.* La unidad del HA está compuesta por ácido β-(1,4)-glucurónico y β-(1,3)-N-acetilglucosamina, unidos por enlaces glucosídicos β-1,3 y β-1,4. El peso molecular de esta molécula depende del número de repeticiones de la unidad disacárida (n); Tomado de: Iaconis *et al,* (2023).

Aunque existen al menos tres receptores celulares conocidos capaces de interactuar con el ácido hialurónico —CD44, RHAMM (receptor de motilidad mediada por AH) y la molécula de adhesión intercelular-1 (ICAM-1)—, el CD44 es considerado el principal mediador de esta interacción, especialmente a través de su dominio extracelular. La unión entre CD44 y AH ha sido relacionada con diversos procesos

fisiológicos y patológicos, destacándose su papel en la migración celular, incluyendo la diseminación de células tumorales (Salathia et al., 2023).

Además de producir ácido hialurónico, los fibroblastos también sintetizan hialuronidasa, la enzima encargada de su degradación. Esta enzima fragmenta la macromolécula en polímeros de menor tamaño, compuestos por unidades repetidas de los mismos disacáridos básicos. Tanto el AH intacto como sus productos de degradación pueden ser internalizados por los fibroblastos, lo que sugiere un control dinámico y bidireccional sobre la homeostasis del ácido hialurónico en el entorno extracelular (Salathia et al., 2023).

### 2.4.3. Bioactividades

El ácido hialurónico ha sido ampliamente empleado en aplicaciones médicas debido a sus propiedades de biocompatibilidad, biodegradabilidad, antibacteriana y antiinflamatoria, además de su carácter no inmunogénico. Estas características han impulsado el desarrollo de una amplia gama de productos basados en ácido hialurónico, que actualmente se encuentran disponibles en el mercado. Si bien inicialmente destacó por su efectividad en aplicaciones estéticas, su potencial se ha extendido a diversas áreas de la medicina regenerativa y la ingeniería de tejidos (Huang, et al., 2023).

Esta expansión se debe a que el ácido hialurónico ha demostrado ser un biomaterial altamente versátil, cuyas propiedades fisicoquímicas pueden ser modificadas y adaptadas a distintos contextos terapéuticos. Esta flexibilidad ha permitido la creación de múltiples formatos de aplicación, como formulaciones inyectables, geles, nanopartículas, esponjas e hidrogeles, cada uno diseñado para responder a las necesidades específicas del tejido lesionado o del entorno biológico en el que se aplique (Huang, et al., 2023).

Numerosos estudios han revelado que, el ácido hialurónico de alto peso molecular (HMW-HA) favorece la diferenciación de monocitos humanos hacia fibroblastos, mientras que su contraparte de bajo peso molecular (LMW-HA) actúa inhibiendo este proceso. Estudios complementarios han revelado que el HMW-HA posee propiedades antiinflamatorias y antiangiogénicas, en contraste con los fragmentos

de bajo peso molecular, los cuales desencadenan efectos biológicos opuestos, como la estimulación de respuestas inmunes (Lee et al., 2021).

Se ha observado que el ácido hialurónico de bajo peso molecular (LMW-HA pesos moleculares que oscilan entre $10^{-1}$ y $10^{-1}$ Da) puede inducir la expresión de genes proinflamatorios en macrófagos activados por lipopolisacáridos (LPS), mientras que el ácido hialurónico de alto peso molecular (HMW-HA, con un peso molecular superior a $10^{-1}$ Da) ejerce un efecto opuesto, al disminuir la expresión de genes asociados a la inflamación y favorecer la activación de genes vinculados con respuestas antiinflamatorias (Lee et al., 2021).

El ácido hialurónico también puede incorporarse en productos cárnicos o lácteos con el objetivo de optimizar propiedades funcionales como la capacidad de emulsificación, la retención de agua y el comportamiento reológico. Asimismo, puede actuar en sinergia con proteínas, funcionando como vehículo para compuestos bioactivos. Además, su presencia mejora el desempeño de impresión en geles de emulsión formulados a base de proteínas (Zhong , et al., 2022).

Gracias a su biocompatibilidad, biodegradabilidad y propiedades funcionales sobresalientes, el ácido hialurónico representa una molécula bioactiva de alto valor para el tratamiento de múltiples condiciones fisiológicas y patológicas. Este potencial ha impulsado un creciente interés comercial orientado al desarrollo de procesos innovadores de producción y formulaciones terapéuticas más eficaces. En este contexto, tanto el sector industrial como el académico están llevando a cabo una intensa investigación para perfeccionar los métodos actuales y generar productos de HA con altos estándares de calidad a costos más accesibles (Iaconis, et al., 2023).

### 2.4.4. El ácido hialurónico en la cicatrización de heridas

El ácido hialurónico cumple una función esencial en los procesos de cicatrización de heridas. Su amplio rango de actividades biológicas y funciones fisiológicas ha despertado un interés creciente en el desarrollo de productos terapéuticos basados en esta molécula. Entre sus principales beneficios, el AH contribuye a mantener un entorno húmedo favorable para la regeneración tisular, al mismo tiempo que

estimula la proliferación de factores de crecimiento, fibroblastos y queratinocitos. Además, su elevada afinidad por el agua le permite absorber eficientemente el exudado y facilitar la migración celular hacia el sitio lesionado, optimizando así el proceso de reparación (Graça et al., 2020).

El ácido hialurónico Presenta efectos beneficiosos en la cicatrización, como la disminución de los procesos inflamatorios y la regulación de la remodelación tisular, y el AH mejora la angiogénesis (Cortés, et al., 2020).

El proceso de cicatrización de heridas se desarrolla a través de cuatro fases secuenciales, aunque interrelacionadas: hemostasia, inflamación, proliferación y remodelación. En el caso de heridas agudas, estas etapas se suceden de manera eficiente, favoreciendo una recuperación adecuada del tejido. Sin embargo, en heridas de cicatrización deficiente, este proceso puede quedar detenido o retrasado en alguna de sus fases, lo cual suele estar asociado a factores fisiopatológicos como infecciones, el tamaño considerable de la lesión o la presencia de enfermedades subyacentes que comprometen la capacidad regenerativa (Yang, et al., 2020).

Gracias a sus cualidades como la biocompatibilidad, biodegradabilidad, capacidad bacteriostática y naturaleza hidrofílica, el ácido hialurónico desempeña múltiples funciones clave en el proceso de cicatrización de heridas. Entre sus principales beneficios se incluyen la restauración de la integridad cutánea, el mantenimiento de un entorno húmedo propicio para la regeneración, la estimulación de la reepitelización y la facilitación del crecimiento y migración celular, incluyendo queratinocitos y fibroblastos hacia el lecho lesionado (Graça et al., 2020).

El ácido hialurónico se ha implementado como vehículo eficaz para la administración de fármacos. Actualmente, se han desarrollado diversos tipos de apósitos a base de ácido hialurónico que tienen un uso extendido en la práctica clínica. Entre las estrategias terapéuticas destacan formulaciones tópicas, gasas, vendajes, hidrogeles, esponjas, películas, andamios biomiméticos y sustitutos dérmicos, todos ellos diseñados para optimizar la reparación tisular (Alven & Aderibigbe, 2021)

# CAPÍTULO III

## 3. MARCO METODOLÓGICO

### 3.1. Ubicación de la investigación

- **Localización de la investigación**

La presente investigación se realizó en las instalaciones de la Clínica Veterinaria De Pelos la misma que está ubicada en la zona céntrica entre las calles Rocafuerte y con proximidad a la calle Pichincha en el cantón Guaranda de la Provincia Bolívar.

- **Situación geográfica y climática**

| Parámetro | Localidad |
|---|---|
| Altitud | 2605 msnm |
| Latitud | 1°36'38"S |
| Longitud | 78°59'52"W |
| Temperatura máxima | 26º C |
| Temperatura mínima | 9º C |
| Precipitación media anual | 120 $mm^3$ |
| Humedad relativa (%) | 80 % |

Fuente: (Estación Meteorológica Laguacoto II, 2020).

- **Zona de vida.**

De acuerdo con la sistematización de zonas de vida de Leslie Holdridge, el cantón Guaranda pertenece a la formación, de bosque húmedo montano bajo (Holdridge, 1967).

## 3.2. Metodología

### 3.2.1. Material experimental

- 18 caninos
- Aloe vera
- Ácido Hialurónico

### 3.2.2. Factores en estudio

**Factor A:** Caninos (tiempo de cicatrización)

**Factor B:** Cicatrizantes

b1: Aloe vera

b2: Ácido Hialurónico

### 3.2.3. Tratamientos

**Tabla 2.**

*Grupos de estudio*

| Tratamiento | Descripción |
|---|---|
| 1 | Caninos (tiempo de cicatrización) + Aloe vera |
| 2 | Caninos (tiempo de cicatrización) + Ácido Hialurónico |
| 3 | Caninos (tiempo de cicatrización) + Testigo |

**Tabla 3.**

*Descripción técnica del experimento*

| Descripción | Valor |
|---|---|
| Tratamientos | 3 |
| Número de animales por tratamientos | 6 |
| Total, de animales | 18 |

### 3.2.4. Tipo de diseño experimental

- Diseño completamente al azar (DCA).

**Tabla 4.**

*Fuentes de variación del DCA*

| Fuente de variación | GL | Formula |
|---|---|---|
| Tratamientos | 2 | Tra-1 |
| Error | 15 | Gl total- Gl tra. |
| Total | 17 | (Tra* # animales) -1 |

### 3.2.5. Tipo de análisis

Se aplicó un diseño completamente al azar (DCA), el mismo que permitió la valoración de la influencia de los tratamientos sobre el tiempo de cicatrización de heridas postquirúrgicas en caninos, además, se realizó una comparación múltiple de los promedios, mediante la prueba de Duncan con un 5% de significancia.

### 3.2.6. Métodos de evaluación y datos tomados

**Prevalencia de procedimiento quirúrgicos (PPQ):** dato que se desarrolló mediante la inscripción de los procedimientos quirúrgicos que se realizaron en la Clínica Veterinaria de Pelos Vet, este valor se estimó con la ayuda de la siguiente ecuación;

$$PPQ = \frac{\text{Tipo de cirugía electiva}}{\text{Total de cirugías electivas realizadas}} * 100$$

**Datos de la historia clínica**; datos que se obtuvieron por medio de la historia clínica de cada paciente en estudio, se estimó el sexo, la raza, peso y edad, mediante la exploración clínica y la anamnesis en cada uno de los pacientes considerados para la investigación.

**Longitud de la herida:** dato que se obtuvo mediante la medición de la herida quirúrgica, con la ayuda de una regla milimétrica, se tomó el valor de extremo anterior a extremo posterior de la herida, su valor fue expresado en milímetros (mm).

**Tiempo de cicatrización**: valor que se estimó mediante el conteo de los días requeridos para el cierre de la herida quirúrgica mediante revisiones diarias en todos los pacientes, su valor fue expresado en días.

**Complicaciones en el proceso de cicatrización:** dato que se registró a partir de la observación de las condiciones de la herida como la herida contamina, inflamada, y con los criterios de la escala de cicatrices de Vancouver (VSS) considerando; pigmentación, vascularidad, flexibilidad y consistencia y altura.

**Análisis económico:** dato que se realizó mediante el registro de todos los costos incurridos en cado uno de los tratamientos, valor que se expresó en dólares.

### 3.2.7. Manejo del experimento

**Selección de los pacientes:** los animales fueron seleccionados para este estudio experimental con una edad mínima de seis meses, con un esquema sanitario y de desparasitación actualizado, y con un estado nutricional equilibrado que permitió la idoneidad para participar en la investigación.

**Historia clínica:** Para el adecuado llenado de la historia clínica, se registró de manera ordenada y precisa la información general del paciente, iniciando con la identificación de la especie, sexo, raza, edad y peso corporal. Posteriormente, se valoró su estado nutricional y apariencia general. Además, se valoraron datos como antecedentes clínicos relevantes, esquema de vacunación y desparasitación, así como cualquier tratamiento previo.

**Exploración física:** durante la exploración clínica, se procedió a la valoración de las constantes fisiológicas del paciente, registrando de forma precisa la temperatura corporal, frecuencia cardiaca, frecuencia respiratoria y tiempo de llenado capilar. Estas determinaciones se realizaron en condiciones de reposo y en un ambiente tranquilo, para evitar alteraciones en los parámetros.

**Procedimientos quirúrgicos:**

- Inicialmente se realizó la valoración preanestésica donde se priorizó la creación de una lista de problemas los mismos que refirieron la realización de pruebas diagnósticas para valorar al paciente desde un punto de vista más sistémico.

- Se realizó la preparación del paciente conforme a las indicaciones del cirujano, donde se estabilizaron aspectos clave como el estado de hidratación, el ayuno y la accesibilidad venosa antes del procedimiento.

- Se llevó a cabo una preoxigenación como parte del protocolo anestésico, con el objetivo de reducir el riesgo de hipoxemia durante el acto quirúrgico. Este procedimiento se realizó mediante una mascarilla de oxigenación, manteniendo un flujo continuo de oxígeno a razón de 2 litros por minuto.

- La monitorización del paciente se la realizó utilizando un monitor multiparámetros equipado con sensores pletismográficos, lo que permitió evaluar en tiempo real las constantes hemodinámicas y respiratorias antes del inicio de la cirugía.

- Se realizó el rasurado y embrocado de la zona quirúrgica que se incidió en dependencia del proceso quirúrgico electivo a realizarse (Ovh o castración).

- En función a las necesidades del paciente y el procedimiento se realizó la premedicación, la inducción y el mantenimiento anestésico, utilizando en cada esquema, fármacos anestésicos de tipo general e inhalado, antinflamatorios no esteroides, antibióticos, etc.

- En dependencia de cada procedimiento quirúrgico en cada paciente, se realizó las cirugías siguiendo los lineamientos e indicaciones establecidos por Fossum (2009) para el registro de la medida longitudinal de la herida quirúrgica en los pacientes.

**Aplicación de los tratamientos**

Los tratamientos en estudio se prepararon en forma de gel en el caso del Aloe vera y sérum en el caso del ácido hialurónico para su aplicación tópica directa sobre la herida quirúrgica de los pacientes incluidos en la investigación.

**Elaboración del gel de Aloe Vera:**

Para la elaboración del gel de Aloe vera que se aplicó en las heridas postquirúrgicas de los caninos, se utilizaron hojas frescas y maduras de Sábila, las cuales fueron previamente lavadas y desinfectadas. Posteriormente, se le retiró la piel externa y se extrajo el gel interno, el cual fue licuado hasta obtener una mezcla homogénea. Este gel se tamizó para eliminar impurezas. Finalmente, el gel se almacenó en recipientes estériles y opacos protegidos de la luz solar, y se mantuvieron refrigerados a una temperatura entre 4 y 8 °C hasta su uso diario en las heridas quirúrgicas.

**Aplicativo del Ácido hialurónico:**

El ácido hialurónico utilizado fue un sérum de 30mL con una concentración de 30 gramos (1gramo/1mL). El sérum utilizado se mantuvo en refrigeración entre 8 y 12 horas, lo que permitió la completa hidratación del polímero y el manteniendo de su estado viscoso para su aplicación diaria sobre las heridas quirúrgica a los pacientes correspondientes.

**Toma de datos**

- El tiempo del cierre de la herida: se evaluó diariamente al paciente hasta que se logró el cierre completo de la herida, con la ayuda de una regla milimetrada se tomó el valor y se registró en la historia clínica.

- Complicaciones de la herida; se realizó mediante la valoración de la herida según los dominios de escala de cicatrices de Vancouver (VSS) considerando; pigmentación, vascularidad, flexibilidad, consistencia y altura, a cada ítem se le asignó un valor como corresponde las directrices de la escala.

**Análisis de datos:**

Los datos obtenidos en la presente investigación fueron tabulados mediante el programa de software estadístico SAS versión 9.4, además, plantillas de Microsoft Excel para la elaboración de gráficos en cada uno de los resultados de las variables en estudio.

# CAPÍTULO IV

## 4. RESULTADOS Y DISCUSIONES

### 4.1. INTERPRETACIÓN DE RESULTADOS

#### 4.1.1. Procedimiento quirúrgico-electivos

**Tabla 5.**

*Procedimientos quirúrgico-electivos en la investigación*

| Procedimientos | Número de casos | Porcentaje |
|---|---|---|
| Ovariohisterectomía | 9 | 50% |
| Orquiectomía | 9 | 50% |
| Total | 18 | 100% |

**Figura 2.**

*Porcentaje de procedimientos quirúrgico-electivos en la investigación*

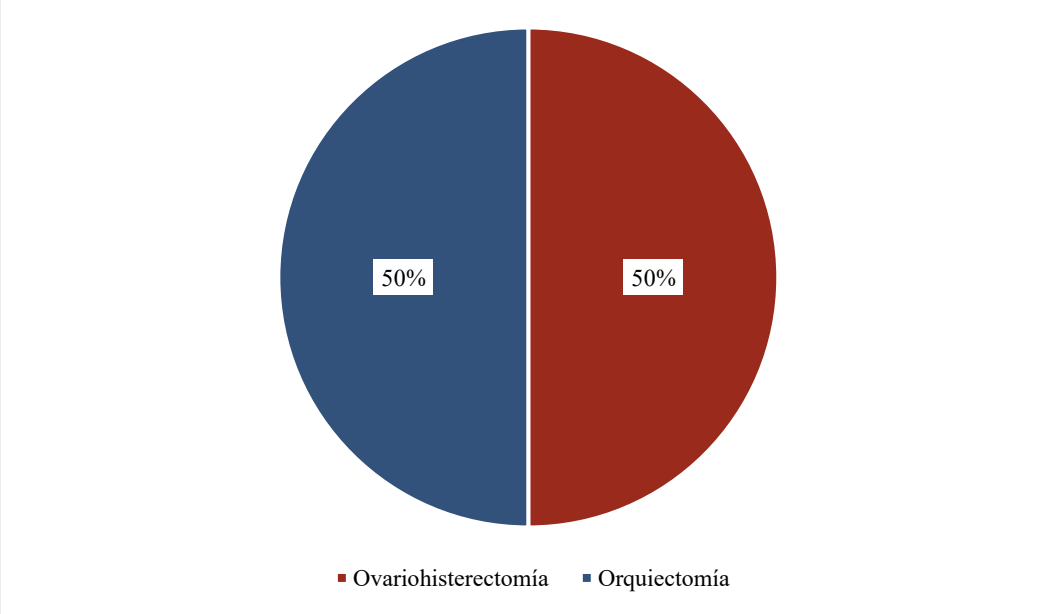

El análisis de los procedimientos quirúrgicos evidenció una distribución equitativa entre los grupos evaluados, con un total de nueve animales sometidos a ovariohisterectomía (50%) y nueve animales a orquiectomía (50%), completando un total de 18 casos. Esta proporción balanceada confirma que la población se conformó de manera uniforme respecto al tipo de cirugía electiva realizada, sin predominio de un procedimiento sobre otro dentro de la población estudiada.

Romero *et al*. (2025) investigaron el manejo farmacológico perioperatorio en animales de compañía. Como resultados, en este estudio retrospectivo realizado en España entre 2018 y 2022, se evidenció que las cirugías del sistema reproductor representaron el 56,6 % del total de procedimientos practicados de forma electiva en pequeños animales, de tal modo, las esterilizaciones (ovariohisterectomía y orquiectomía) se consideran las más frecuentemente realizadas. De estas, las ovariohisterectomías constituyeron el 66,9 % de las intervenciones reproductivas, mientras que las orquiectomías correspondieron al 33,1 %.

En comparación con los hallazgos de Romero *et al*, en el presente estudio también se evidenció que las cirugías electivas más practicadas fueron la ovariohisterectomía y la orquiectomía, manteniendo una distribución equitativa entre ambos procedimientos. Mientras que Romero et al. reportaron un mayor predominio de ovariohisterectomías (66,9 %) frente a orquiectomías (33,1 %), en nuestra investigación la proporción fue comparable (50 % cada una), lo que permitió homogeneizar la muestra y evitar sesgos relacionados con el tipo de cirugía y el tiempo de cicatrización de heridas.

### 4.1.2. Sexo de los pacientes en la investigación

**Tabla 6.**

*Sexo de los pacientes en la investigación*

| Tratamientos | Número de casos | | Porcentaje | |
|---|---|---|---|---|
| | Macho | Hembra | Macho | Hembra |
| T1 | 3 | 3 | 50% | 50% |
| T2 | 3 | 3 | 50% | 50% |
| T3 | 3 | 3 | 50% | 50% |
| **Total** | **9** | **9** | **50%** | **50%** |

**Figura 3.**

*Porcentaje del sexo de los pacientes en la investigación*

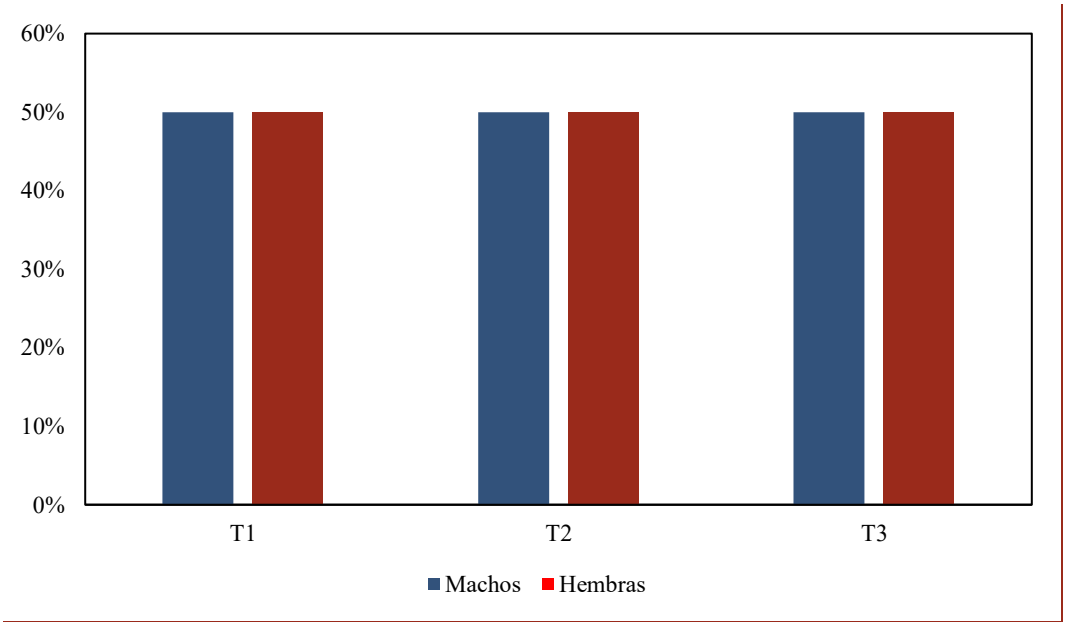

La distribución de los pacientes entre machos y hembras fue equitativa en los tres tratamientos evaluados (T1, T2 y T3), con 3 machos y 3 hembras en cada grupo, lo que corresponde al 50 % de cada sexo. En total, se incluyeron 9 machos y 9 hembras, representando una proporción balanceada del 50 % en ambos sexos. Esta uniformidad en la conformación de los grupos asegura que no exista un sesgo por sexo en la evaluación de los tratamientos, permitiendo que las diferencias observadas en el proceso de cicatrización puedan atribuirse de manera más confiable a los efectos del Aloe vera o del ácido hialurónico, y no a variaciones fisiológicas relacionadas con el sexo de los animales.

Yamaguchi *et al*. (2021) realizaron una investigación en perros intactos y esterilizados para evaluar diferencias en el proceso de cicatrización. Este estudio aporta evidencia de que el estado hormonal en perros puede influir en procesos biológicos relacionados con la cicatrización de heridas. Aunque no se centra directamente en la cicatrización dérmica, sugiere que el sexo y el estado hormonal deben considerarse al evaluar la eficacia de tratamientos en perros.

En este estudio, la distribución de machos y hembras fue completamente equitativa en los tres tratamientos evaluados (50 % cada sexo), lo que garantiza que el sexo de los pacientes no influyera como factor en la cicatrización de las heridas quirúrgicas. Esto discrepa de los hallazgos de Yamaguchi *et al*, quienes demostraron que el estado hormonal y el sexo en perros pueden afectar procesos biológicos relacionados con la reparación tisular. Si bien su estudio evidencio que las diferencias hormonales entre machos y hembras pueden modular la respuesta biológica postoperatoria. Por tanto, la distribución equilibrada de machos y hembras en nuestra investigación refuerza la validez de los resultados, asegurando que cualquier diferencia observada en los tiempos de cicatrización pueda atribuirse a los tratamientos aplicados (Aloe vera o ácido hialurónico) y no a efectos hormonales relacionados con el sexo de los animales.

### 4.1.3. Raza de los pacientes en la investigación

**Tabla 7.**

*Análisis de la raza de los pacientes en la investigación*

| Razas | Tratamientos | | | | | | Total |
|---|---|---|---|---|---|---|---|
| | T1 | | T2 | | T3 | | |
| | Fr | % | Fr | % | Fr | % | |
| French Poodel | 0 | 0% | 4 | 66,66% | 0 | 0% | 4 (22,22%) |
| Mestiza | 3 | 50% | 1 | 16,67% | 5 | 83,33% | 9 (50%) |
| Schnauzer | 1 | 16,67% | 1 | 16,67% | 0 | 0% | 2 (11,11%) |
| Carlino | 1 | 16,67% | 0 | 0% | 0 | 0% | 1 (5,55%) |
| Doberman Pincher | 0 | 0% | 0 | 0% | 1 | 16,67% | 1 (5,55%) |
| Dachshund | 1 | 16,67% | 0 | 0% | 0 | 0% | 1 (5,55%) |
| **Total** | 6 | 100% | 6 | 100% | 6 | 100% | 18 (100%) |

**Figura 4.**

*Distribución de las razas en cada uno de los tratamientos en estudio*

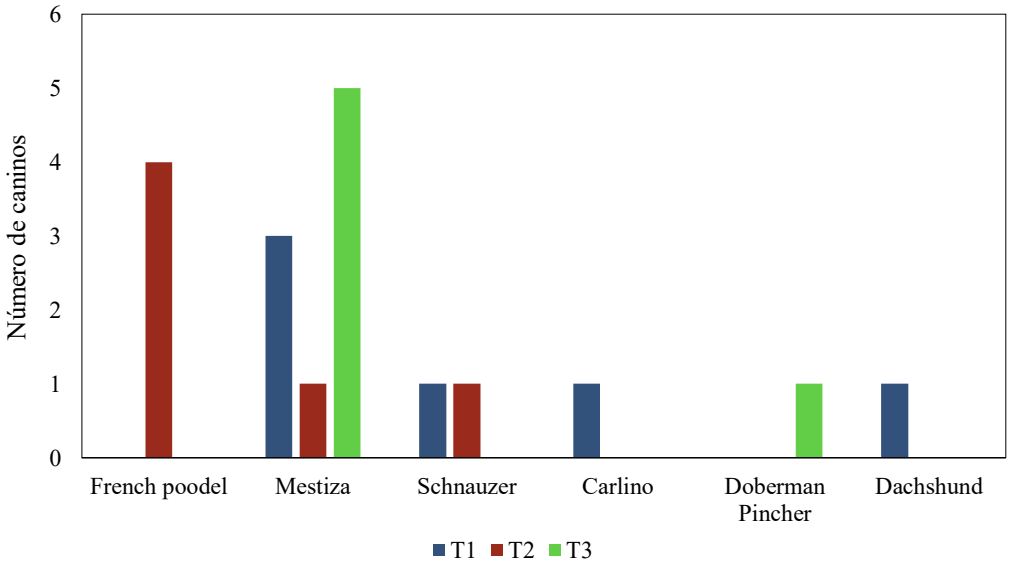

Se observó un total de seis razas caninas las cuales tuvieron una distribución homogénea en los tres tratamientos experimentales (T1, T2 y T3), con un total de 18 individuos equitativamente presentes entre los tratamientos (n = 6 por grupo). La raza mestiza fue la predominante (n = 9; 50%), con presencia en los tres tratamientos, siendo el de mayor ocurrencia el T3 (83,33%), seguida de T1 (50%) y T2 (16,67%). La raza French Poodle (n = 4; 22,22%) se concentró exclusivamente en T2 (66,66%). Las razas Schnauzer (n = 2; 11,11%), Carlino, Doberman Pincher y Dachshund cada una con una proporción de 1; 5,55% respectivamente, se observaron en menor cantidad. En particular, Schnauzer fue registrado en el T1 y T2 con un 16,67% en cada grupo, mientras que las demás razas estuvieron presentes únicamente en un tratamiento.

Biggo *et al*. (2023) investigaron las características, tratamiento quirúrgico y resultados de las lesiones en galgos, encontraron que la raza puede modificar el riesgo de complicaciones cutáneas: la piel más delgada y menor tejido subcutáneo, lo que se asocia con mayor dehiscencia e infecciones tras cirugía; por tanto, la raza es un potencial influyente en estudios de cicatrización.

Los criterios establecidos por Biggo y colaborados determinan influencia entre el factor racial de los pacientes con el proceso de cicatrización, sin embargo, en la presente investigación se denotó variabilidad de razas entre tratamientos, adicionalmente, en esta investigación la raza mestiza fue observada en mayor predominancia siendo observada en los tres ensayos de estudio, en base a los resultados observados en el proceso cicatrizal de la herida, descartamos compromiso fisiológico de la cicatrización por asociación de la raza.

### 4.1.4. Peso de los caninos en la investigación

**Tabla 8.**

*Análisis del peso (kg) de los caninos en la investigación*

| Tratamientos | Media del peso (kg) | Fisher Valor | Probabilidad de Fisher |
|---|---|---|---|
| T1 | 10,88 [a] | | |
| T2 | 7,33 [a] | 2,21 | 0,1441 |
| T3 | 6,33 [a] | | |
| General | 8,18 | | |

**Figura 5.**

*Peso promedio de los caninos en cada grupo experimental*

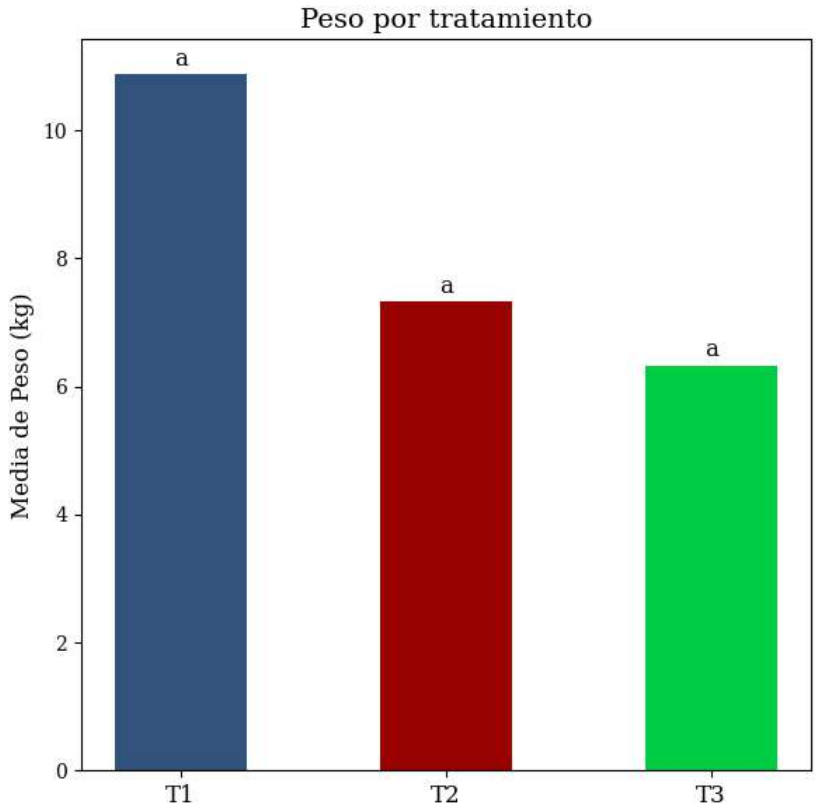

En el análisis del peso de los caninos, el DCA evidenció que no existieron diferencias significativas ($p > 0,05$) entre los animales distribuidos aleatoriamente en los tres tratamientos evaluados. De manera complementaria, la prueba de Duncan confirmó que los promedios fueron estadísticamente iguales. Sin embargo, desde un enfoque descriptivo se observó que el mayor peso correspondió al grupo tratado con Aloe vera (T1), con un promedio de 10,88 kg, seguido por el grupo tratado con ácido hialurónico (T2) con 7,33 kg, mientras que el menor peso se registró en el grupo control (T3) con 6,33 kg. Estos resultados permiten establecer que no existió influencia significativa del peso corporal sobre el efecto de los tratamientos, lo que descarta una posible interacción en los procesos de cicatrización postquirúrgica.

Morsy *et al*., (2023) evaluaron el potencial de la aplicación tópica de suero de ácido hialurónico (HA) para la cicatrización de heridas dérmicas en perros, su estudio experimenta fue desarrollado en diez perros mestizos adultos de un peso promedio de 15 a 20 kilogramos divididos equitativamente en dos grupos. Los resultados indicaron que la aplicación tópica de ácido hialurónico promovió la cicatrización de heridas en perros, estableciendo además que no existe influencia del peso corporal en el proceso de cicatrización.

Nuestros resultados coinciden con los de Morsy *et al*, ya que en ambos estudios el peso corporal no influyó significativamente en la cicatrización de heridas. Aunque descriptivamente el grupo tratado con Aloe vera presentó el mayor promedio de peso (10,88 kg) y el control el menor (6,33 kg), los análisis estadísticos confirmaron la independencia del factor peso sobre los efectos de los tratamientos tópicos en la reparación tisular.

### 4.1.5. Edad de los caninos en la investigación

**Tabla 9.**

*Análisis de la edad (meses) de los caninos en la investigación.*

| Tratamientos | Media de la edad (meses) | Fisher Valor | Probabilidad de Fisher |
|---|---|---|---|
| T1 | 34,0 [a] | | |
| T2 | 15,0 [a] | 1.31 | 0,2992 |
| T3 | 29,0 [a] | | |
| General | 26,0 | | |

**Figura 6.**

*Peso promedio de los caninos en cada grupo experimental*

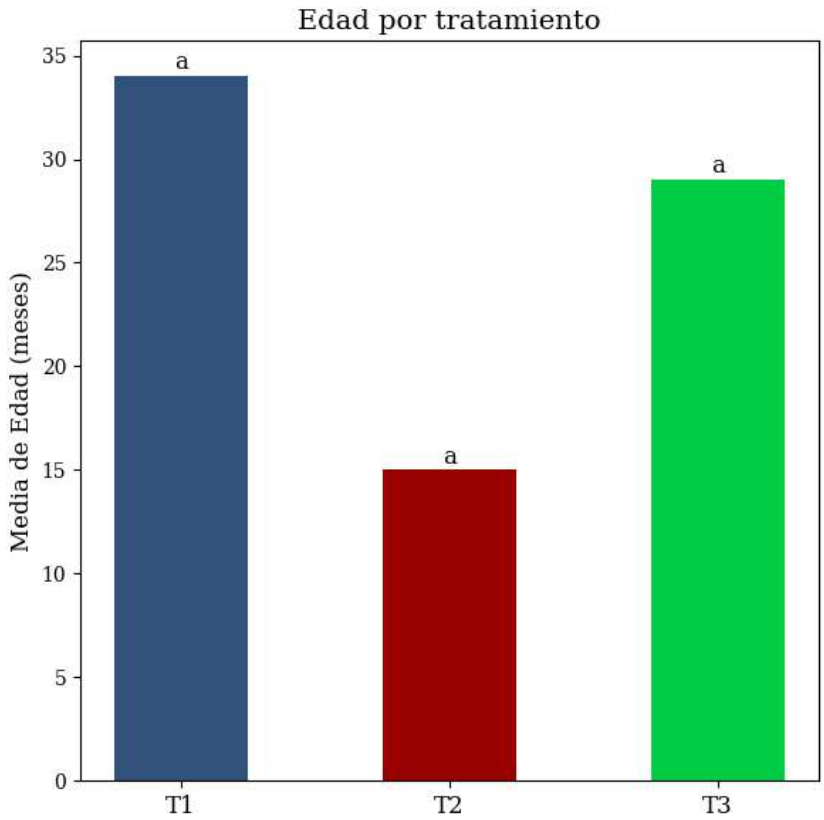

En el análisis de la edad de los caninos, el DCA mostró que no existieron diferencias significativas ($p > 0,05$) entre los animales asignados a los tres tratamientos en estudio ($F = 1,31$; $p = 0,2992$). De igual manera, la prueba de Duncan señaló que los promedios fueron estadísticamente similares. No obstante, desde una perspectiva práctica se observó que el mayor promedio de edad correspondió al grupo tratado con Aloe vera (T1), con 34,0 meses, seguido del grupo control (T3) con 29,0 meses, mientras que el menor valor se registró en el grupo tratado con ácido hialurónico (T2), con 15,0 meses. Estos hallazgos permiten concluir que la edad de los caninos no influyó en la respuesta a los tratamientos aplicados, descartándose así una posible interacción entre este factor y el tiempo de cicatrización postquirúrgica.

Pradhan *et al*. (2023) evaluaron la eficacia de un agente tópico compuesto de Aloe vera, curcumina y quitosano en la cicatrización de heridas quirúrgicas en perros, su estudio experimental fue desarrollado en doce perros sometidos a procedimientos electivos como ovariohisterectomía y castración, con edades comprendidas entre 1 y 10 años. Los resultados demostraron que la aplicación tópica del agente promovió la cicatrización de heridas, estableciendo además que la edad de los caninos no ejerció una influencia significativa en el proceso de reparación tisular.

Nuestros resultados coinciden con los reportados por Pradhan *et al*, quienes observaron que la edad de los animales (1 a 10 años) no ejerció influencia significativa en el proceso de reparación tisular. De manera similar, en nuestro estudio, evidenciaron que no existieron diferencias significativas ($p > 0,05$) en la edad de los caninos entre los tres tratamientos. Esta concordancia respalda que, independientemente del rango de edad estudiado, la respuesta a los tratamientos tópicos aplicados no se ve modulada por la edad de los animales, descartando interacciones significativas con el tiempo de cicatrización postquirúrgica.

### 4.1.6. Tiempo de cicatrización de los caninos de la investigación

**Tabla 10.**

*Análisis del tiempo de cicatrización (días) de los caninos en la investigación.*

| Tratamientos | Tiempo de cicatrización (días) | Fisher Valor | Probabilidad de Fisher |
|---|---|---|---|
| T1 | 9,67 [b] | 97,48 | <,0001 |
| T2 | 5,67 [a] | | |
| T3 | 14,83 [c] | | |
| General | 10,10 | | |

**Figura 7.**

*Promedio de días de cicatrización de los caninos en cada grupo experimental.*

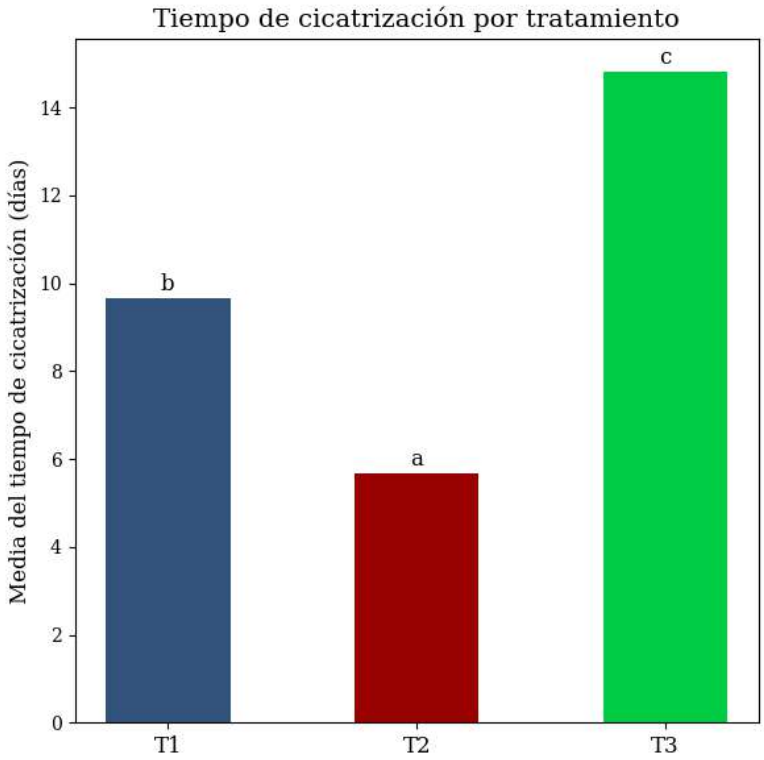

En cuanto al tiempo de cicatrización, el DCA reveló diferencias altamente significativas entre los tratamientos ($F = 97,48$; $p < 0,0001$). La prueba de Duncan confirmó la existencia de grupos estadísticamente distintos, donde el menor tiempo de cicatrización se registró en el tratamiento con ácido hialurónico (T2), con un promedio de 5,67 días, seguido por el grupo tratado con Aloe vera (T1), que presentó una media de 9,67 días, mientras que el mayor tiempo correspondió al grupo control (T3), con 14,83 días.

Valdivieso (2021) evaluó el efecto de la sábila (Aloe vera *Barbadensis miller*) como coadyuvante en la cicatrización de heridas post-quirúrgicas tras oforosalpingohisterectomía (OSH) en caninas. Metodológicamente, se utilizaron dos tratamientos: T1, con sulfadiazina de plata aplicada cada 72 horas, y T2, con gel de Aloe vera aplicado cada 48 horas. Los resultados mostraron un cierre completo de la herida en 9 días para el grupo T2, en comparación con 12 días en el grupo T1, sin observarse diferencias estadísticas significativas entre los tratamientos.

Leite & Cipriani (2021) evaluaron la eficacia del ácido hialurónico al 0,2% en la cicatrización de abrasiones cutáneas en ratas de laboratorio, y lograron determinar a partir de estudios histológicos, que los animales que se les aplicó el ácido hialurónico al 0,2% sobre la lesión presentaron una reepitelización (cicatrización celular activa) más rápida al séptimo día en comparación con los otros grupos de animales que recibieron otros agentes cicatrizantes, los cuales requirieron de 10 días para exhibir un patrón de reepitelización tisular similar al obtenido por los pacientes del ácido hialurónico.

Estos hallazgos concuerdan con los reportados por Valdivieso, quien observó un cierre completo en 9 días en caninas tratadas con gel de Aloe vera tras OSH, y con Leite & Cipriani, quienes demostraron que el ácido hialurónico al 0,2% aceleró significativamente la reepitelización en ratas al séptimo día, mientras que otros agentes cicatrizantes requirieron 10 días para lograr un patrón similar. En conjunto, estos resultados respaldan que tanto el ácido hialurónico como el Aloe vera ejercen un efecto positivo en la reducción del tiempo de cicatrización, siendo más evidente la eficacia del ácido hialurónico en acelerar el proceso de reparación tisular.

### 4.1.7. Longitud de la herida quirúrgica de los caninos de la investigación

**Tabla 11.**

*Análisis de la longitud de la herida quirúrgica (cm) de los caninos.*

| Tratamientos | Media de la longitud herida (cm) | Fisher Valor | Probabilidad de Fisher |
|---|---|---|---|
| T1 | 3,08 [a] | 0,45 | 0,6453 |
| T2 | 2,58 [a] | | |
| T3 | 2,58 [a] | | |
| General | 2,75 | | |

**Figura 8.**

*Promedio de la longitud de la herida quirúrgica de los caninos*

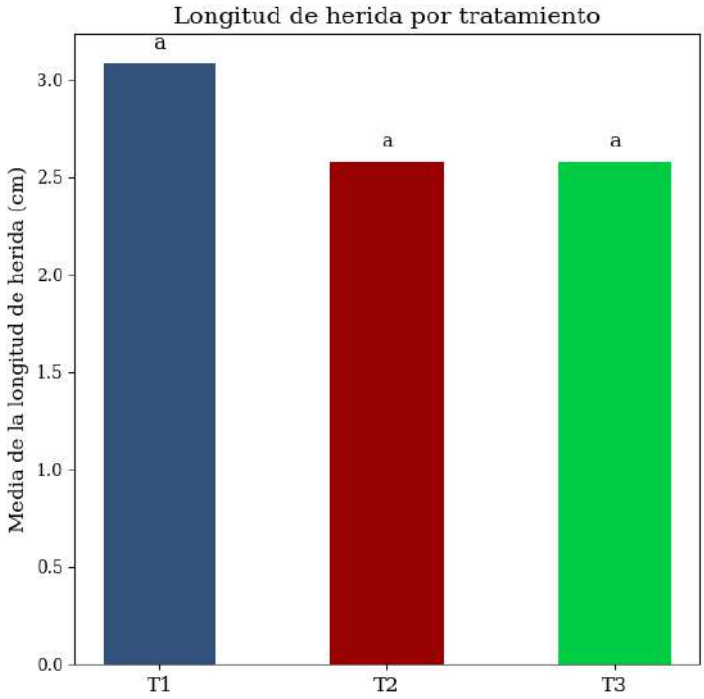

En el análisis de la longitud de la herida, el DCA determinó que no existieron diferencias significativas (F = 0,45; p = 0,6453) entre los caninos distribuidos en cada uno de los tres tratamientos evaluados. De igual forma, la prueba de Duncan indicó que los promedios fueron estadísticamente similares. No obstante, de manera descriptiva se observó que el grupo tratado con Aloe vera (T1) presentó una longitud promedio ligeramente mayor con 3,08 cm, mientras que los grupos tratados con ácido hialurónico (T2) y el control (T3) mostraron promedios similares de 2,58 cm respectivamente. Estos resultados permiten determinar que la longitud de la herida no representó un factor influyente entre los tratamientos, descartándose su participación sobre la eficacia terapéutica evaluada y el proceso de cicatrización postquirúrgica.

Hadley *et al*. (2013) evaluaron el efecto de un gel de ácido hialurónico reticulado en la cicatrización de heridas abiertas en perros. Para ello, generaron heridas de 2 × 2 cm en el dorso de galgos y observaron que las heridas tratadas con ácido hialurónico estaban completamente cicatrizadas al noveno día. Además, no se encontró relación significativa entre el tamaño de la herida y el tiempo de cicatrización, indicando que el ácido hialurónico favorece la reparación tisular independientemente de la longitud inicial de la lesión.

Nuestros resultados muestran que la longitud de la herida no influyó en el proceso de cicatrización, coincidiendo con lo reportado por Hadley *et al*, quienes observaron que heridas de 2 × 2 cm en perros tratadas con ácido hialurónico estaban completamente cicatrizadas al noveno día, sin que el tamaño de la lesión afectara el tiempo de cicatrización. De manera similar, en nuestro estudio, aunque el grupo tratado con Aloe vera presentó una longitud descriptivamente mayor (3,08 cm), no se encontraron diferencias significativas entre los tratamientos, confirmando que la longitud de la herida no representa un factor influyente en la eficacia terapéutica ni la velocidad de reparación tisular postquirúrgica.

### 4.1.8. Cicatrización de la herida

**Tabla 12.**

*Cicatrización de la herida según la escala Vancouver a los 4 días*

| Condición | Tratamientos | | | General | Fisher Valor | Probabilidad de Fisher |
|---|---|---|---|---|---|---|
| | T1 | T2 | T3 | | | |
| Pigmentación | 1,17 [ab] | 0,50 [b] | 2,17 [a] | 1,28 | 8,84 | 0,0029 * |
| Vascularidad | 0,83 [ab] | 0,33 [b] | 1,50 [a] | 0,88 | 4,02 | 0,0400 * |
| Flexibilidad y Consistencia | 1,50 [ab] | 0,67 [b] | 2,33 [a] | 1,50 | 10,14 | 0,0016 * |
| Altura | 2,17 [a] | 0,83 [b] | 2,50 [a] | 1,83 | 13,55 | 0,0004 * |
| **Total** | **5,67** | **2,33** | **8,50** | **5,50** | | |

Punto de corte de la escala de Vancouver es igual a la sumatoria de los cuatros parámetros donde valores de 0 – 3 puntos representan una cicatrización normal, valores de 4 a 9 una cicatrización con alteraciones leves a moderada y valores con una puntuación entre los 10 y 13 puntos una cicatrización patológica hipertrófica o queloide.

**Figura 9.**

*Evaluación de la cicatrización de la herida según la escala Vancouver*

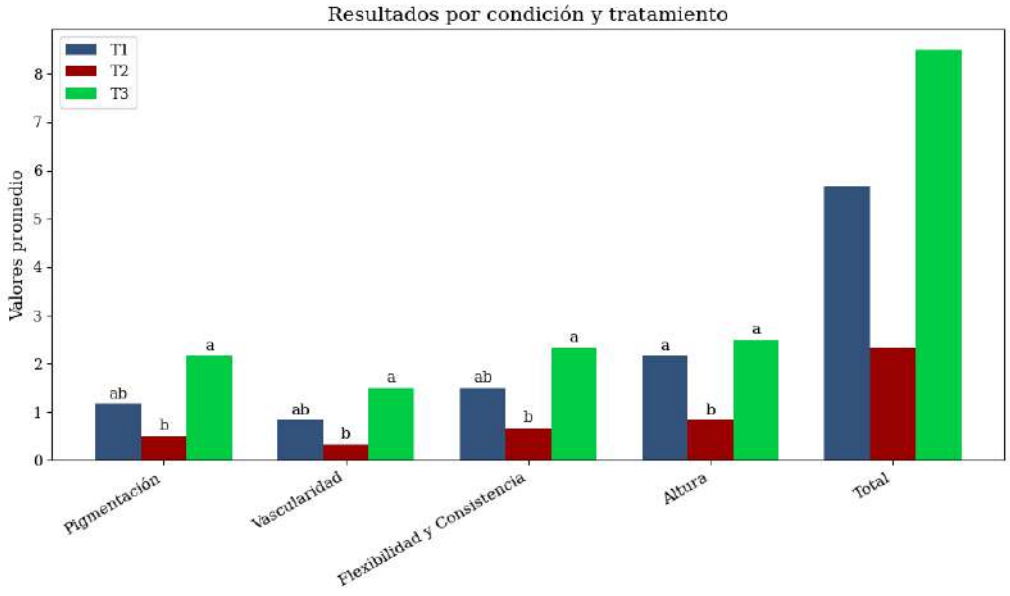

En el análisis del proceso de cicatrización mediante la escala de Vancouver, se evidenciaron diferencias estadísticamente significativas entre los tratamientos en todos los parámetros evaluados. En el dominio de pigmentación, los resultados mostraron diferencias estadísticas (F = 8,84; p = 0,0029), donde el grupo control (T3) obtuvo la mayor puntuación con 2,17, indicando una pigmentación más evidente, mientras que el tratamiento con ácido hialurónico (T2) presentó el valor más bajo con 0,50, seguido por el Aloe vera (T1) con 1,17, sugiriendo que el T2 propicia un mejor efecto sobre la homogeneidad del color en la zona cicatricial. En cuanto a la vascularidad, también se observaron diferencias (F = 4,02; p = 0,0400), destacando que el T2 presentó la menor puntuación con 0,33, reflejando un mejor control del eritema y la vascularización en el tejido, mientras que el grupo testigo con 1,50 puntos, evidenció mayor persistencia de la congestión vascular.

En el dominio de flexibilidad y consistencia, las diferencias fueron significativas (F= 10,14; p= 0,0016), mostrando que el tratamiento con ácido hialurónico con 0,67 puntos exhibió una cicatriz más blanda y flexible, en contraste con el grupo testigo, el cual con 2,33 puntos presentó una cicatrización con mayor rigidez, el Aloe vera ocupó un valor intermedio con 1,50 puntos. Respecto a la altura de la cicatriz, los resultados reflejaron marcadas diferencias (F = 13,55; p = 0,0004), donde el ácido hialurónico con un promedio de 0,83 puntos presentó un perfil más plano del tejido reparado en comparación con Aloe vera el cual con un promedio de 2,17 puntos y el control con 2,50 puntos se mantuvieron con una mayor hipertrofia tisular.

Al integrar los resultados de los dominios, la puntuación total de la escala de Vancouver evidenció que el grupo tratado con ácido hialurónico (T2) obtuvo la menor calificación global con 2,33 puntos, seguido por Aloe vera (T1) con 5,67 puntos, mientras que el control (T3) registró la puntuación más alta con 8,50 puntos. En este contexto, se confirma que tanto el ácido hialurónico y el Aloe vera aceleraron y optimizaron el proceso de cicatrización postquirúrgica en comparación con el testigo, siendo el ácido hialurónico el que mostró mayor eficacia al promover una cicatriz con mejores características estéticas y funcionales.

Drudi *et al.* (2022) comparó un gel de Aloe vera versus una crema de sulfadiazina de plata en el tratamiento de heridas en perros. Los resultados indicaron que el Aloe

vera fue más efectivo que la sulfadiazina de plata en acelerar la reducción del tamaño de la herida, reducir el tiempo de cicatrización y disminuir la gravedad de las lesiones asociadas, representando una potencial alternativa cicatrizante en caninos.

Valdivieso (2021) evaluó el efecto cicatrizante del Aloe vera en heridas postquirúrgicas tras la oforosalpingohisterectomía (OSH) en caninas. Y utilizó un diseño experimental con dos grupos: uno tratado con gel de Aloe vera y otro con sulfadiazina de plata. Los resultados mostraron que el Aloe vera promovió la cicatrización de las heridas sin diferencias significativas en comparación con la sulfadiazina de plata, destacando su eficacia y bajo costo como alternativa terapéutica en los procesos de cicatrización tisular.

Los resultados muestran que tanto el ácido hialurónico como el Aloe vera mejoraron significativamente las características de la cicatriz según la escala de Vancouver, siendo el ácido hialurónico el tratamiento más eficaz al obtener puntuaciones más bajas en pigmentación, vascularidad, flexibilidad y altura de la cicatriz, algo similar ocurrido con las aplicaciones de aloe vera. Estos hallazgos coinciden con los reportados por Drudi et al. (2022), quienes observaron que el gel de Aloe vera aceleró la reducción del tamaño de la herida y disminuyó el tiempo de cicatrización en perros en comparación con sulfadiazina de plata. De manera similar, Valdivieso (2021) documentó que el gel de Aloe vera promovió la cicatrización postquirúrgica tras OSH en caninas, evidenciando su eficacia como alternativa natural y de bajo costo. Coincidiendo que, aunque ambos agentes naturales son efectivos, la aplicación de ácido hialurónico puede optimizar aún más la reparación tisular, mejorando tanto la estética como la funcionalidad de la cicatriz.

### 4.1.9. Análisis económico de los tratamientos

**Tabla 13.**

Análisis económico de los tratamientos

| Concepto | T1 (Aloe vera) | | | T2 (Ácido Hialurónico) | | | T3 (Testigo) | | |
|---|---|---|---|---|---|---|---|---|---|
| | Cant. | Valor | Total | Cant. | Valor | Total | Cant. | Valor | Total |
| Guantes | 18 | 0,35 | 6,30 | 18 | 0,35 | 6,30 | 18 | 0,35 | 6,30 |
| Gasas | 25 | 0,10 | 2,50 | 25 | 0,45 | 2,50 | 25 | 0,45 | 2,50 |
| Frascos | 6 | 1,50 | 9,00 | 6 | 1,50 | 9,00 | 6 | 1,50 | 9,00 |
| Insumos | 0,5 L | | 1,00 | 0,1 L | | 65,0 | - | - | - |
| Total, costos | | | 18,8 | | | 82,80 | | | 17,80 |
| Días de cicatrización | | | 10 | | | 6 | | | 15 |
| Costo diario por tratamiento | | | 1,88 | | | 13,8 | | | 1,19 |
| Costo diario por paciente | | | 0,31 | | | 2,30 | | | 0,20 |
| Ahorro vs el T3 ($ 1,20 * diferencias días de cicatrización) | | | 5,95 | | | 10,71 | | | |

**Figura 10.**

Análisis económico del costo en los tratamientos cicatrizantes

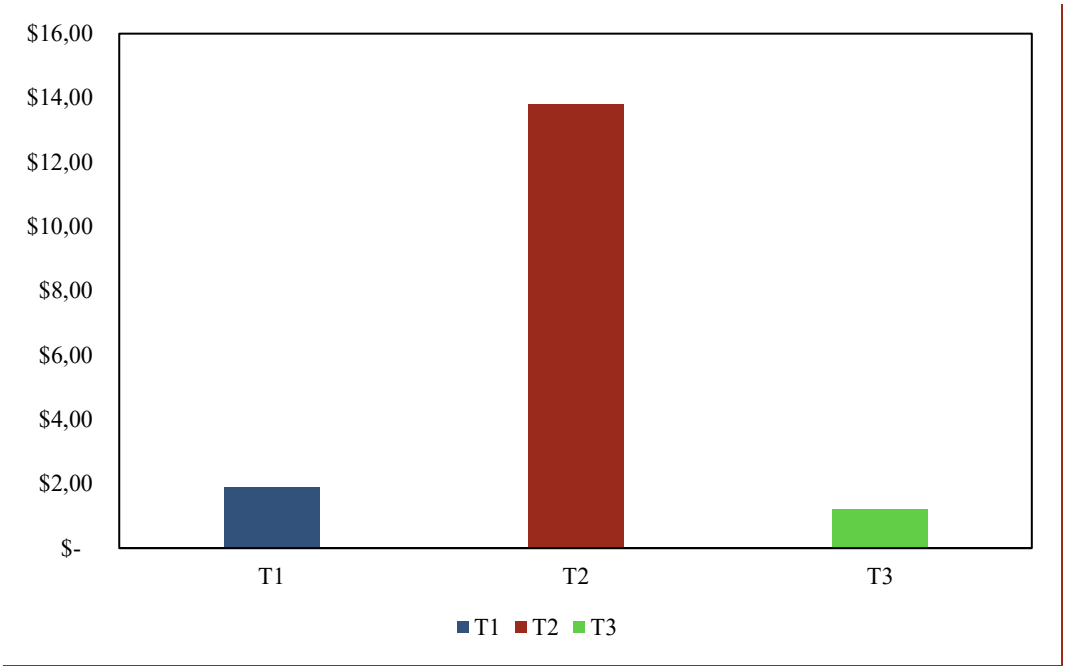


El análisis económico evidenció notables diferencias entre los tratamientos en cuanto a los costos asociados al proceso de cicatrización postquirúrgica. El tratamiento con Aloe vera (T1) registró un costo total de $ 18,80 para un tiempo promedio de cicatrización de 10 días, lo que representó un gasto diario de $ 1,88 por tratamiento y $0,31 por paciente. En contraste, el tratamiento con ácido hialurónico (T2) alcanzó el costo más elevado ($82,80), con un tiempo promedio de cicatrización de 6 días, lo que se tradujo en un costo diario de $13,80 por tratamiento y $ 2,30 por paciente. Finalmente, el grupo testigo (T3) presentó el menor costo absoluto ($17,80); sin embargo, al requerir un promedio de 15 días de cicatrización, su costo diario resultó de $1,19 por tratamiento y $ 0,20 por paciente.

Desde una perspectiva de eficiencia económica, aunque el ácido hialurónico (T2) demostró la mayor efectividad clínica al reducir el tiempo de cicatrización, su elevado costo disminuye su viabilidad práctica en comparación con Aloe vera (T1), que combinó un tiempo de reparación intermedio con un costo accesible. El cálculo del ahorro relativo frente al grupo testigo (T3) muestra que T1 permitió una reducción de $5,95 y T2 de $10,71, considerando el diferencial de días de cicatrización.

Yohannes, (2020) en su investigación sobre el Análisis del valor medicinal del Aloe vera en la práctica veterinaria, enfatiza que por su asequibilidad puede ser una alternativa ampliamente utilizada en la medicina veterinaria debido a sus propiedades antimicrobianas, antiinflamatorias y cicatrizantes. Además, señala que es espécimen vegetal económico a comparación con los tratamientos convencionales, especialmente en regiones con recursos limitados. Sin embargo, el estudio también menciona que la eficacia del Aloe vera puede depender de factores como la preparación y la aplicación adecuada del producto.

Nuestros resultados concuerdan con los reportado por Yhannes, ya que, en este sentido, Aloe vera se perfila como una alternativa costo-beneficio más favorable, al ofrecer un equilibrio entre eficacia terapéutica y sostenibilidad económica, mientras que el ácido hialurónico, aunque más eficaz, resulta económicamente restrictivo en sistemas con limitaciones presupuestarias.

## 4.2. COMPROBACIÓN DE HIPÓTESIS

El análisis estadístico evidenció diferencias significativas entre los tratamientos aplicados, confirmando que el uso de ácido hialurónico favoreció una reducción más marcada en el tiempo de cicatrización, seguido por Aloe vera, en contraste con el grupo control que presentó un proceso más prolongado. Estos hallazgos permiten rechazar la hipótesis nula y aceptar la hipótesis alterna, la cual establece que existen diferencias en el tiempo de cicatrización de heridas postquirúrgicas en caninos tratados con Aloe vera (fitoterapia) frente al ácido hialurónico en cirugías electivas

# CAPITULO V

# 5. CONCLUSIÓNES Y RECOMENDACIÓNES

## 5.1. Conclusiones

De acuerdo con el análisis estadístico, se evidenciaron diferencias altamente significativas ($P < 0,05$) en el tiempo de cicatrización entre los tratamientos evaluados. El ácido hialurónico (T2) resultó ser el más eficaz, con un promedio de 5,67 días para la cicatrización, superando al Aloe vera (T1), que registró 9,67 días, y al grupo control (T3), con 14,83 días. Estos resultados permiten concluir que el ácido hialurónico optimiza de manera más eficiente el proceso de reparación tisular en comparación con el Aloe vera y el grupo sin tratamiento cicatrizante.

La evaluación del proceso de cicatrización mediante la observación de complicaciones evidenció que el ácido hialurónico aceleró significativamente la recuperación y produjo cicatrices de mejor calidad según la escala de Vancouver, seguido por el Aloe vera, mientras que el grupo testigo propició cicatrizaciones menos favorables. Estos hallazgos confirman que ambos tratamientos promueven la cicatrización, siendo el ácido hialurónico el más efectivo.

Los resultados sugieren que económicamente el Aloe vera se perfila como una alternativa costo-beneficio más favorable, al ofrecer un equilibrio entre eficacia terapéutica y sostenibilidad económica, mientras que el ácido hialurónico, aunque es más eficaz, resulta económicamente más demandante y restrictivo en terapias tópicas con limitaciones presupuestarias.

## 5.2. Recomendaciones

Aplicar Aloe vera ya que puede considerarse una alternativa accesible y con resultados favorables en la cicatrización, aunque de menor eficacia que el ácido hialurónico, puede ser útil en contextos con limitaciones económicas o de disponibilidad.

En enfoques terapéuticos donde no haya limitaciones económicas se promueve el uso de ácido hialurónico como tratamiento de elección en procesos de cicatrización quirúrgica, dado que mostró la mayor efectividad en reducir el tiempo de cierre de heridas y mejorar la calidad de las cicatrices.

Alternativamente se recomienda ampliar los estudios incluyendo diferentes especies animales, estudios histológicos de la cicatriz y periodos de seguimiento prolongados, con el fin de evaluar los efectos a largo plazo en la calidad de las cicatrices y la recurrencia de complicaciones.

Estudiar la compatibilidad y sinergismo de la combinación del ácido hialurónico más Aloe vera sobre los procesos de cicatrización de heridas quirúrgicas.

## BIBLIOGRAFÍA


Aleemardani, M., Zivojin, M., Green, N., & Claeyssens, F. (2021). The Importance Of Mimicking Dermal-Epidermal Junction For Skin Tissue Engineering: A Review. *Bioengineering*, 8(11), 148.

Alsamad, F., & Stamatas, G. (2023). Directional Assessment Of The Skin Barrier Function In Vivo. *Skin Research And Technology*, 29(5), E13346.

Alven, S., & Aderibigbe, B. (2021). Hyaluronic Acid-Based Scaffolds As Potential Bioactive Wound Dressings. *Polymers*, 13(13), 2102.

Antoszewska, M., Sokolewicz, E., & Barańska-Rybak, W. (2024). Wide Use Of Hyaluronic Acid In The Process Of Wound Healing A Rapid Review. *Scientia Pharmaceuti*c, 92(2), 23.

Aparicio, S., Carranza, B., Chávez, S., Quispe, L., Palomino, C., Peralta, A., & Rebles, J. (2023). Pharmacological Efficacy Of Aloe Vera In Wound Healing: A Narrative Review. *Revista De La Facultad De Medicina Humana*, 23(1), 1-3.

Arbab, S., Ullah, H., Weiwei, W., Wei, X., Ahmad, S., Wu, L., & Zhang, J. (2021). Comparative Study Of Antimicrobial Action Of Aloe Vera And Antibiotics Against Different Bacterial Isolates From Skin Infection. *Veterinary Medicine And Science*, 7(5), 2061-2067.

Bagood, M., & Isseroff, R. (2021). Trpv1: Role In Skin And Skin Diseases And Potential Target For Improving Wound Healing. *Int. J. Mol. Sci,* 22(11), 6135.

Barbas, M., García, J., Rodríguez, J., & Cuenca, J. (2021). Radiofrecuencia En La Cicatrización De Heridas Crónicas. Una Revisión En Hospital De Media Estancia. Gerokomos, 32(1), 1-23.

Baumann, L., Bernstein, E., Weiss, A., Bates, D., Humphrey, S., Silberberg, M., & Daniels, R. (2021). Clinical Relevance Of Elastin In The Structure And Function Of Skin. *Aesthetic Surgery Journal*, 3(3), 1-13.

Bello, M., & Rumbo, J. (2023). Eficacia Terapéutica Del Ozono Tópico En La Cicatrización De Heridas Crónicas. *Enfermeria Dermatológica*, 50(17), 26-32.

Bernal, F., Pardo, O., & Segura, N. (2024). Apósitos A Base De Almidón: Revisión Sistemática Sobre Métodos De Caracterización Fisicoquímica Y Su Potencial En La Cicatrización De Heridas. *Ciencia & Tecnología Agropecuaria*, 25(2), 3612.

Biggo, M., Jones, S., Wanstrath, A., Tinga, S., Dyce, J., Carson, B., Kieves, N. (2023). Characteristics, Surgical Treatment, And Outcomes Of Injuries Involving The Tarsus In Greyhounds. *Front Vet Sci*., 8(10), 1234206.

Blázquez, A. (2024). Relación Entre Factores Psicosociales Y Proceso De Cicatrización De Las Heridas Crónicas. Revisión Bibliográfica. *Gerokomos,* 35(2), 1-10.

Bocheva, G., Slominski, R., Janjetovic, Z., Kim, T., Bohm, M., Steinbrink, K., Slominski, A. (2022). Protective Role Of Melatonin And Its Metabolites In Skin Aging. *Int. J. Mol. Sci*., 23(3), 1238.

Bokatyi, A., Dubashynskaya, N., & Skorik, Y. (2024). Chemical Modification Of Hyaluronic Acid As A Strategy For The Development Of Advanced Drug Delivery Systems. *Carbohydrate Polymers*, 122145.

Castillo, G., Montalván, B., Rodríguez, N., & Bonilla, J. (2023). Efecto Del Propóleo Y Apitoxina De Abeja Melífera (Apis Mellifera Scutellata) En El Proceso De Cicatrización De Heridas En Animales. *Central American Journals Online*, 15(2), 18850.

Castro, G., Bringas, V., & Olivier, L. (2024). Cicatrización De Heridas Por Segunda Intención En Équidos: Revisión Narrativa Y Estudio Comparativo Preliminar De Dos Técnicas. *Zaguan*, 1(4), 1-10.

Chelu, M., Musuc, A., Popa, M., & Moreno, J. (2023). Aloe Vera-Based Hydrogels For Wound Healing: Properties And Therapeutic Effects. *Gels*, 9(7), 593.

Chen, J., Liu, Y., Zhao, Z., & Qiu, J. (2021). Oxidative Stress In The Skin: Impact And Related Protection. *International Journal Of Cosmetic Science*, 43(5), 495-509.

Chen, J., Zhu, Y., Chang, X., Pan, D., Song, G., Guo, Z., & Naik, N. (2021). Recent Progress In Essential Functions Of Soft Electronic Skin. *Advanced Functional Materials*, 31(42), 2104686.

Cheng, Q., Liu, C., Zhao, J., Li, W., Guo, F., Qin, J., & Wang, Y. (2023). Unlocking The Potential Of Hyaluronic Acid: Exploring Its Physicochemical Properties, Modification, And Role In Food Applications. *Trends In Food Science & Technology*, 104218.

Cortés, H., Caballero, I., Mendoza, N., Córdova, E., Escutia, L., Figueroa, G., Leyva, G. (2020). Hyaluronic Acid In Wound Dressings. Cellular And Molecular Biology, 191-198.

Dorado, G., & Frailes, A. (2021). Anatomía Y Fisiología De La Piel. *Pediat Integral*, 14(3), 156.

Drudi, D., Tinto, D., Ferranti, D., Fiorelli, F., Pozzo, M., & Capitani, O. (2022). Aloe Barbadensis Miller Versus Silver Sulfadiazine Creams For Wound Healing By Secondary Intention In Dogs And Cats: A Randomized Controlled Study. *Research In Veterinary Science*, 117, 1-9.

Enright, K., Weiner, S., Durairaj, M., Gilardino, M., & Nikolis, A. (2024). Valuation Of The Hydrophilic, Cohesive, And Physical Properties Of Eight Hyaluronic Acid Fillers: Clinical Implications Of Gel Differentiation. *Clinical, Cosmetic And Investigational Dermatology*, 89-101.

Farha, F., & Anil, K. (2021). A Systematic Review Of Aloe Vera And Its Properties. *Asian Journal Of Pharmaceutical Research*, 11(4), 257.

Finlayson, L., Barnard, I., Mcmillan, B., Ibbotson, S., Brown, T., Eadie, E., & Wood, K. (2021). Depth Penetration Of Light Into Skin As A Function Of Wavelength From 200 To 1000 Nm. *Photochemistry And Photobiology*, 98(4), 974-981.

Fluhr, J., Moore, D., Lane, M., Lachmann, N., & Rawlings, A. (2023). Epidermal Barrier Function In Dry, Flaky And Sensitive Skin: A Narrative Review. *Journal Of The European Academy Of Dermatology And Venereology*, 38(5), 812-820.

Franco, A., Aveleira, C., & Cavadas, C. (2022). Skin Senescence: Mechanisms And Impact On Whole-Body Aging. *Trends In Molecular Medicine*, 28(2), 109.

García, Y. (2023). Cicatrización De Heridas En La Diabetes Mellitus. *Archivos De Medicina*, 19(1), 4.

Graça, M., Miguel, S., Cabral, C., & Correia, I. (2020). Hyaluronic Acid—Based Wound Dressings: A Review. *Carbohydr Polym*, 10.1016.

Hadley, H., Stanley, B., Fritz, M., Hauptman, J., & Steficek, B. (2013). Effects Of A Cross-Linked Hyaluronic Acid Based Gel On The Healing Of Open Wounds In Dogs. *Veterinary Surgery*, 42, 161-169.

Haftek, M., Abdayem, R., & Guyonnet, P. (2022). Skin Minerals: Key Roles Of Inorganic Elements In Skin Physiological Functions. *Int. J. Mol. Sci*., 23(11), 6267.

Harris, T., & Grice, E. (2022). Microbiota And Maintenance Of Skin Barrier Function. *Microbiota And Maintenance Of Skin Barrier Function*, 376(6596), 940-945.

Huang, C., Dong, L., Zhao, B., Lu, Y., Huang, S., Yuan, Z., Qian, W. (2022). Anti-Inflammatory Hydrogel Dressings And Skin Wound Healing. *Clinical And Translational Medicina*, 12(11), E1094.

Huang, X., Hu, J., Chen, G., Liang, Y., Cheryl, J., Liu, D., Zhou, P. (2023). Conformational Entropy Of Hyaluronic Acid Contributes To Taste Enhancement. *International Journal Of Biological Macromolecules*, 124513.

Hurtado, L., Salazar, R., Navarrete, J., & Armas, P. (2019). Falla En La Cicatrización De Herida Quirúrgica. *Reciamuc*, 3(3), 1150-1163.

Hussain, Z., Akbari, A., Barbuor, S., Alshetiwi, D., Ahmed, I., & Rawas, M. (2024). Yaluronic Acid Based Functionalization Of Nanodelivery Systems: A

Promising Strategy For Cd44-Receptors-Mediated Targeted Therapy Of Lung Cancer. *Journal Of Drug Delivery Science And Technology*, 106183.

Hyun, L., & Kim, M. (2022). Skin Barrier Function And The Microbiome. *Int. J. Mol Sci.*, 23(1), 13071.

Iaconis, G., Lunetti, P., Gallo, N., Cappello, A., Fiermonte, G., Dolce, V., & Capobianco, L. (2023). Hyaluronic Acid: A Powerful Biomolecule With Wide-Ranging Applications—A Comprehensive Review. *International Journal Of Molecular Sciences*, 24(12), 10296.

Iqbal, D., Munir, A., Abbas, M., Nazir, A., Ali, Z., Alshawwa, S., Ahmad, N. (2023). Polymeric Membranes Of Chitosan/Aloe Vera Gel Fabrication With Enhanced Swelling And Antimicrobial Properties For Biomedical Applications. *Sagejournals*, 21(2), 15.

Joshi, V., Kandaswamy, E., Germain, J., Schiavo, J., & Hawaabi, F. (2024). Effect Of Hyaluronic Acid On Palatal Wound Healing: A Systematic Review. *Clinical Oral Investigations*, 28(10), 565.

Kaur, S., & Bains, K. (2023). Aloe Barbadensis Miller (Aloe Vera). *International Journal For Vitamin And Nutrition Research*, 94(3), 1-5.

Kumar, S., Kalita, S., Basumatary, I., Kumar, S., Ray, S., & Mukherjee, A. (2024). Recent Advances In Therapeutic And Biological Activities Of Aloe Vera. *Biocatalysis And Agricultural Biotechnology*, 57, 103084.

Lee, B., Park, S., Noh, I., & Kim, C. (2021). The Effects Of The Molecular Weights Of Hyaluronic Acid On The Immune Responses. *Biomaterials Research*, 25(1), 27.

Leite, M., & Cipriani, M. (2021). Efficacy Of 0.2% Hyaluronic Acid In The Healing Of Skin Abrasions In Rats. *Heliyon*, 7(7), E07572.

Lorente, M., López, P., Verdú, J., & Berenguer, M. (2025). Uso Del Aceite De Rosa Mosqueta En La Cicatrización De Heridas. *Gerokimos*, 35(4), 1.10.

Lukić, M., Pantelić, I., & Savić, S. (2021). Towards Optimal Ph Of The Skin And Topical Formulations: From The Current State Of The Art To Tailored Products. *Cosmetics*, 8(3), 69.

Martínez, R., Fuentes, R., Lorenzo, M., & Ortega, R. (2021). La Nutrición En La Prevención Y Curación De Heridas Crónicas. Importancia En La Mejora Del Pie Diabético. *Nutrición Hospiralaria*, 38(2), 1-8.

Mcgrath, J., & Uitto, J. (2024). Structure And Function Of The Skin. Rooks Textbook Of Dermatology, 2(1), 1-50.

Mitra, A., Singh, M., Banga, A., Pandey, J., Sharan, S., & Singh, D. (2022). Bioactive Compounds And Therapeutic Properties Of Aloe Vera – A Review. *Plant Science Today*, 10(10), 20.

Morsy, S., Soliman, A., El-Husseiny, I., Mohammed, F., Saied, A., Mohamed, A., & Metwally, A. (2023). Assessment Of Cutaneous Wound Healing Potential Of Hyaluronic Acid And Chitosan In Dogs. *Journal Of Advanced Veterinary Research*, 13(8), 1626-1633.

Naik, K., Singh, P., Yadav, M., Srivastava, S., Tripathi, S., Ranjan, R., . . . Singh, A. (2023). 3d Printable, Injectable Amyloid-Based Composite Hydrogel Of Bovine Serum Albumin And Aloe Vera For Rapid Diabetic Wound Healing. *J. Mater. Chem. B.,* 11, 8142-8158.

Papaccio, F., Arino, A., Caputo, S., & Bellei, B. (2022). Focus On The Contribution Of Oxidative Stress In Skin Aging. *Antioxidants*, 11(6), 1121.

Pradhan, J., Das, J., Kumar, S., Mulia, B., Kar, B., Mahanand, B., . . . Ranjan, R. (2023). Study Of Effectiveness Of Curcumin-Chitosan-Aloe Vera Healing Agent With Mupirocin For The Treatment Of Aseptic Wounds In Dogs. *Indian Journal Of Animal Research*, 6(4), 1-6.

Ragab, M., Choudhry, H., Al-Rabia, M., Binyamin, S., Aldarmahi, A., & Mansour, R. (2022). Early And Accurate Detection Of Melanoma Skin Cancer Using Hybrid Level Set Approach. *Front. Physiol*., 13(1), 1-9.

Ramírez, O., Pomareda, F., Olivares, B., Huang, Y., Zavala, G., Carrasco, J., Schuh, C. (2024). Aloe Vera Peel-Derived Nanovesicles Display Anti-Inflammatory

Properties And Prevent Myofibroblast Differentiation. *Phytomedicine*, 122, 155108.

Reily, D., & Lozano, J. (2021). Skin Collagen Through The Lifestages: Importance For Skin Health And Beauty. *Plastic And Aesthetic Research*, 8(2), 1-12.

Rojas, J. X. (2022). Cicatrización De Heridas . In Suturando Conocimientos En El Arte De La Cirugía.

Romero, B., Susperregui, J., Sahagún, A., Altónaga, J., López, C., De La Puente, R., Díez, R. (2025). Perioperative Drug Management In Non-Critical Companion Animals: A Retrospective Study At A Spanish Veterinary Teaching Hospital (2018–2022). Vet Q., 45(1), 1-17.

Romero, L., Berreto, J., Rodriguez, R., & Sánchez, O. (2022). Cicatrización Y Su Relación Con La Nutrición; Un Enfoque Necesario. *Acta Médica*, 23(3), E332.

Salathia, S., Gigliobianco, M., Casadidio, C., Di Martino, P., & Censi, R. (2023). Hyaluronic Acid-Based Nanosystems For Cd44 Mediated Anti-Inflammatory And Antinociceptive Activity. *International Journal Of Molecular Sciences*, 24(8), 7286.

Saleem, A., Naureen, I., Naeem, M., Murad, H., Masqsood, S., & Tasleem, G. (2022). Aloe Vera Gel Effect On Skin And Pharmacological Properties. *Scholars International Journal Of Anatomy And Physiology*, 5(1), 1-8.

Salih, A., Farooqi, H., Amin, H., Karn, P., Meghani, N., & Nagendran, S. (2024). Hyaluronic Acid: Comprehensive Review Of A Multifunctional Biopolymer. *Future Journal Of Pharmaceutical Sciences*, 10(1), 63.

Segarra, M., Castillo, P., & Rubio, P. (2022). Comparación Del Uso Del Plasma Rico En Plaquetas, Solo O Combinado, Sobre El Proceso De Cicatrización En Heridas Quirúrgicas. Revista Científica De La Facultad De Ciencias Veterinarias, 32(4), 1-9.

Singha, P., Ghosh, R., Benazir, S., & Ghosh, D. (2024). Effects Of Biofertilizers In Improving The Growth And Development Of The Traditional Medicinal

Plant Aloe Vera L. (*Aloe barbadensis Miller*). *Current Traditional Medicine*, 10(2), 97-108.

Souto, E., Fangueiro, J., Fernandes, A., Cano, A., Sanchez, E., Garcia, M., Silva, A. (2022). Physicochemical And Biopharmaceutical Aspects Influencing Skin Permeation And Role Of Sln And Nlc For Skin Drug Delivery. *Heliyon*, 8(2), E08938.

Sun, W., Zhang, P., Lin, X., Wang, Y., Wang, S., Yang, B., Liu, W. (2024). Heat Source Recognition Sensor Mimicking The Thermosensation Function Of Human Skin. *The Innovation*, 5(5), 1000673.

Svatos, M., Chell, E., Low, D., Pigrish, V., Orio, P., Miller, K., & King, M. (2024). Symmetry, Separation, And Stability: Physical Properties For Effective Dosimetric Space With A Stabilized Hyaluronic Acid Spacer. *Medical Physics*, 6231-6245.

Uberoi, A., Bartow, C., Zheng, Q., Flowers, L., Campbell, A., Knight, S., Grice. (2021). Commensal Microbiota Regulates Skin Barrier Function And Repair Via Signaling Through The Aryl Hydrocarbon Receptor. *Cell Host & Microbe*, 29(8), 1235-1248.

Uchida, Y., & Park, K. (2021). Ceramides In Skin Health And Disease: An Update. *American Journal Of Clinical Dermatology*, 22, 853-866.

Valdivieso, A. (2021). Evaluación De La Sábila "Aloe Vera Barbadensis Miller" Como Coadyuvante En La Cicatrización De Osh (Ooforo Salpingo Histerectomía) En Caninas. *Tesis De Pregrado. Universidad Técnica De Cotopaxi.*

Wang, M., Luo, Y., Wang, T., Wan, C., Pan, L., Pan, S., Chen, X. (2020). Artificial Skin Perception. *Advanced Materials*, 33(19), 2003014.

Wu , Y., Zhao , S., Wang, J., Chen, Y., Li, H., Li, P., Zhang, T. (2024). Methods For Determining The Structure And Physicochemical Properties Of Hyaluronic Acid And Its Derivatives: A Review. *International Journal Of Biological Macromolecules*, 137603.

Yamaguchi, F., Nishi, H., Misumi, K., & Fujiki, M. (2021). Serum Cross-Linked N-Telopeptide Of Type I Collagen Across The Canine Life Span: An Investigation In Intact And Neutered Male And Female Dogs. *Research In Veterinary Science*, 136, 609-615.

Yang, H., Song, L., Zou, Y., Sun, D., Wang, L., Yu, Z., & Guo, J. (2020). Role Of Hyaluronic Acids And Potential As Regenerative Biomaterials In Wound Healing. Acs Applied Bio Materials, 4(1), 311-324.

Yohannes, G. (2020). Review On Medicinal Value Of Aloe Vera In Veterinary Practice. *Biomedical Journal Of Scientific & Technical Research*, 6(1), 4970-4975.

Zhong, W., Zhang, T., Dong, C., Li, J., Dai, J., & Wang, C. (2022). Effect Of Sodium Chloride On Formation And Structure Of Whey Protein Isolate/Hyaluronic Acid Complex And Its Ability To Loading Curcumin. Colloids And Surfaces A: Physicochemical And Engineering Aspects, 127828.

## ANEXOS

**Anexo 1**. *Lugar de investigación.*




Fuente: (Google maps, 2025)

**Anexo 2.** *Base de datos*

| # | PACIENTE | Sexo | Procedimiento | Raza | Peso (Kg) | Edad (Meses) | Tiempo De Cicatrización (Días) | Longitud De La Herida (Cm) |
|---|---|---|---|---|---|---|---|---|
| **ALOE VERA** | | | | | | | | |
| 1 | Aomy | hembra | ovh | Mestiza | 15,9 | 18 | 9 | 4 |
| 2 | Chispita | hembra | ovh | Mestiza | 20 | 18 | 11 | 4 |
| 3 | Mija | hembra | ovh | Schnauzer | 7,5 | 12 | 9 | 4 |
| 4 | Chiuelo | macho | castración | pug | 6,4 | 48 | 9 | 2 |
| 5 | Ares | macho | castración | Dachshund | 6,9 | 48 | 10 | 2 |
| 6 | Lucas | macho | castración | Mestiza | 8,6 | 60 | 10 | 2,5 |
| **ÁCIDO HIALURÓNICO** | | | | | | | | |
| 1 | Nena | hembra | ovh | French Poodle | 5,7 | 10 | 6 | 2,5 |
| 2 | Negra | hembra | ovh | Mestiza | 12,8 | 8 | 6 | 4 |
| 3 | Mama | hembra | ovh | Schnauzer | 6 | 30 | 6 | 3 |
| 4 | Coddy | macho | castración | French Poodle | 5,1 | 18 | 5 | 1,5 |
| 5 | Bebé | macho | castración | French Poodle | 7,2 | 12 | 5 | 2 |
| 6 | Luican | macho | castración | French Poodle | 7,2 | 12 | 6 | 2,5 |
| **T3 (TESTIGO)** | | | | | | | | |
| 1 | Chiquita | hembra | ovh | Mestiza | 6,3 | 6 | 16 | 2,5 |
| 2 | Amy | hembra | ovh | Mestiza | 6,1 | 6 | 14 | 2,5 |
| 3 | Negra | hembra | ovh | Mestiza | 9 | 84 | 16 | 5 |
| 4 | Centavito | macho | castración | Doberman Pincher | 1,9 | 18 | 13 | 1,5 |
| 5 | Pacoman | macho | castración | Mestiza | 8,7 | 24 | 17 | 2 |
| 6 | Sambo | macho | castración | Mestiza | 6 | 36 | 13 | 2 |

| # | PACIENTE | Pigmentación | Vascularidad | Flexibilidad | Altura |
|---|---|---|---|---|---|
| **ALOE VERA** | | | | | |
| 1 | Aomy | 1 | 1 | 1 | 2 |
| 2 | Chispita | 2 | 2 | 2 | 2 |
| 3 | Mija | 1 | 0 | 1 | 2 |
| 4 | Chiuelo | 0 | 0 | 1 | 3 |
| 5 | Ares | 2 | 1 | 2 | 2 |
| 6 | Lucas | 1 | 1 | 2 | 2 |
| **ÁCIDO HIALURÓNICO** | | | | | |
| 1 | Nena | 1 | 1 | 0 | 0 |
| 2 | Negra | 1 | 1 | 1 | 1 |
| 3 | Mama | 0 | 0 | 0 | 2 |
| 4 | Coddy | 0 | 0 | 1 | 0 |
| 5 | Bebé | 1 | 0 | 1 | 1 |
| 6 | Luican | 0 | 0 | 1 | 1 |
| **T3 (TESTIGO)** | | | | | |
| 1 | Chiquita | 2 | 2 | 2 | 2 |
| 2 | Amy | 2 | 2 | 3 | 3 |
| 3 | negra | 3 | 2 | 3 | 3 |
| 4 | centavito | 2 | 1 | 2 | 2 |
| 5 | Pacoman | 3 | 2 | 3 | 3 |
| 6 | Sambo | 1 | 0 | 1 | 2 |

**Anexo 3**. *Fotografías de la investigación*



Fotografía 1: Elaboración de los tratamientos



Fotografía 2: Inspección y preparación del paciente



Fotografía 3: Procedimiento quirúrgico del paciente.



Fotografía 4: Postoperatorio del paciente sometido de OVH.

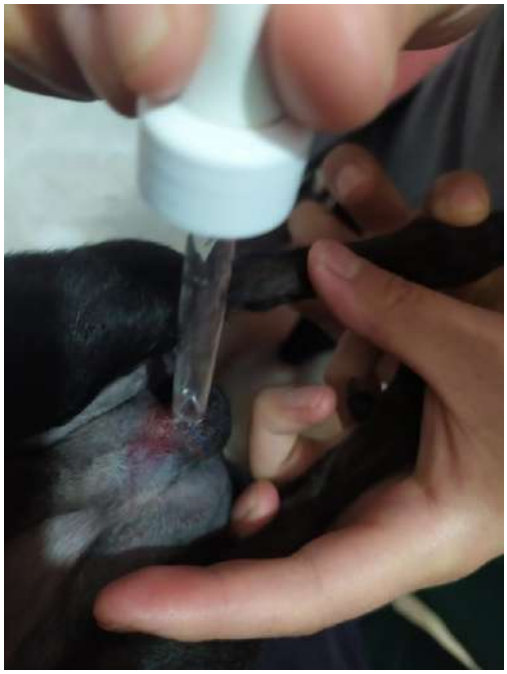

Fotografía 5: Colocación de Aloe vera en la zona del escroto del paciente.



Fotografía 6: Valoración de la herida en la zona del escroto del paciente.

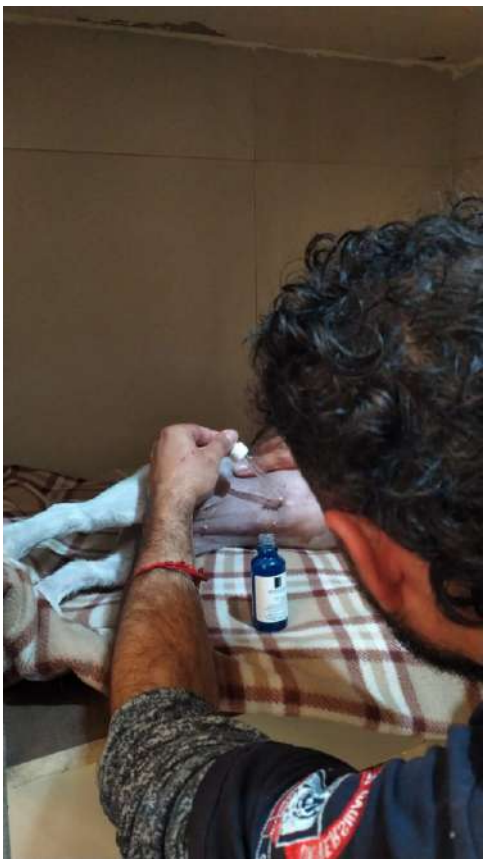

Fotografía 7: Aplicación del T2 sobre la herida de OVH

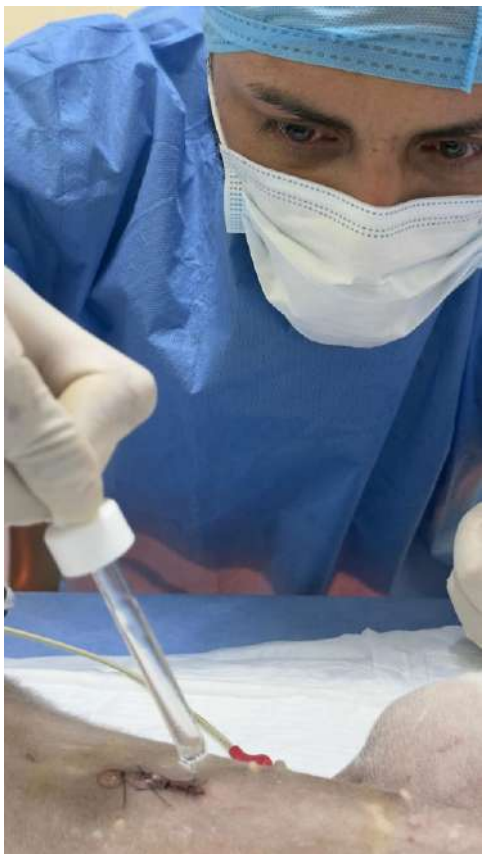

Fotografía 8: Aplicación del Aloe vera sobre la herida de OVH



Fotografía 9: Aplicación del Aloe vera sobre la herida de la castración



Fotografía 10: toma de la medida de la longitud de herida quirúrgica.



Fotografía 11: toma de la medida de la longitud de herida quirúrgica.



Fotografía 12: toma de la medida de la longitud de herida quirúrgica.



Fotografía 13: Resultados, herida quirúrgica cerrada totalmente



Fotografía 14: Resultados, herida quirúrgica cerrada totalmente



Fotografía 15: Visita de campo por parte del tutor y miembros de UIC.

**Anexo 4.** *Glosario de términos*

**Acemanano**: Polisacárido bioactivo presente en el gel de AV, conocido por estimular la regeneración celular, activar los fibroblastos y fortalecer la producción de colágeno durante la reparación tisular.

**Actividad antimicrobiana**: Capacidad del AV para inhibir el crecimiento o eliminar bacterias, hongos y virus, debido a compuestos como antraquinonas, aloína, y enzimas oxidativas.

**Angiogénesis**: Proceso de formación de nuevos vasos sanguíneos a partir de capilares existentes, esencial para la oxigenación y nutrición del tejido en reparación.

**Antioxidantes**: Moléculas que neutralizan radicales libres, reduciendo el estrés oxidativo y protegiendo las células durante el proceso de curación.

**Aplicación tópica**: Uso directo de una sustancia sobre la piel o mucosas, como en el caso del gel de AV, para tratar heridas, quemaduras u otras lesiones.

**Cicatrización**: Proceso biológico y celular mediante el cual los tejidos dañados se restauran tras una lesión, involucrando varias fases como inflamación, proliferación y remodelación.

**Epitelización**: Fase del proceso de curación en la que las células epiteliales migran y cubren la superficie de la herida, restaurando la integridad cutánea.

**Fibroblasto**: Célula del tejido conectivo responsable de la producción de colágeno y otros componentes esenciales para la formación de la matriz extracelular durante la cicatrización.

**Fitocompuestos**: Sustancias químicas producidas por las plantas con actividad biológica en humanos o animales, como los flavonoides, terpenoides y polisacáridos, presentes en el AV.

**Hidratación cutánea**: Mantenimiento del contenido hídrico de la piel, crucial para una adecuada regeneración celular, que se ve favorecida por los componentes del AV como el gel y sus polisacáridos.

**Hidrogeles de AV**: Formulaciones bioactivas a base de gel de Aloe vera, diseñadas para liberar agentes terapéuticos de forma controlada mediante mecanismos como difusión, hinchamiento o degradación.

**Mucopolisacáridos**: Cadenas largas de carbohidratos que retienen agua, favoreciendo la hidratación del tejido y contribuyendo a la integridad estructural de la piel.

**Proinflamatorias (citoquinas):** Moléculas señalizadoras que promueven y mantienen la respuesta inflamatoria, como la IL-1, IL-6 y TNF-α, cuya regulación es clave para evitar daños excesivos en el tejido.

**Reepitelización**: Proceso por el cual la herida se recubre nuevamente de células epiteliales, restaurando la barrera de la piel.

**Sulfadiazina de plata (SSD):** Agente antimicrobiano de uso tópico común en el tratamiento de quemaduras, utilizado como comparación estándar.

**Tejido de granulación**: Formación de nuevo tejido conectivo y vasos sanguíneos en el lecho de la herida, fundamental en la etapa proliferativa de la cicatrización.